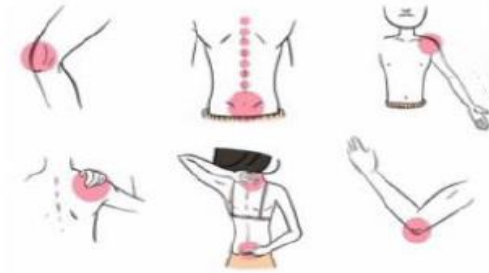

Reuma



Curs d'Actualització en:

REUMATOLOGIA PER METGES DE FAMÍLIA

12 i 26 de novembre de 2024

Format Online

Dirigit

Metges especialistes i metges residents de
Medicina Familiar i Comunitària.

Objectiu

Conèixer els avenços en els mètodes diagnòstics i
les novetats terapèutiques en algunes de les
malalties de l'aparell locomotor més prevalents.

Acreditació

Sol·licitada al Consell Català de Formació
Continuada de les Professions Sanitàries –
Comisión de Formación Continuada del Sistema
Nacional de Salud.

Primària

Dimarts, 12 de novembre de 2024

- 13:30 - 13:40h** Benvinguda
Dr. Joan Calvet. Cap de servei de Reumatologia. Parc Taulí Hospital Universitari. Sabadell
Dra. Lúdia Palau. Suport Assistencial Vallès Occidental. Direcció d'Atenció Primària Metropolitana Nord.
- 13:40 - 14:20h** Sd. Sjogren. Com arribar al seu diagnòstic?
Dr. Carlos Galisteo. Servei de Reumatologia. CSPT
Dra. M. Carmen Metola. Medicina de Família. EAP La Serra. Sabadell
- 14:20 - 15:00h** El diagnòstic diferencial de les artritis intermitents.
Dr. Eduard Graell. Servei de Reumatologia. CSPT
Dra. Alba Gómez. Medicina de Família. EAP Serraparera. Cerdanyola del Vallès
-

Dimarts, 26 de novembre de 2024

- 13:30 - 13:40h** Benvinguda i resum de la primera jornada
Dr. Enrique Casado. Servei de Reumatologia. CSPT
- 13:40 - 14:20h** Coxàlgia: un mateix símptoma, diferents diagnòstics
Dra. Marta Arévalo. Servei de Reumatologia. CSPT
Dra. Anna Nicolas. Medicina de Família. EAP Serraparera. Cerdanyola del Vallès
- 14:20 - 15:00h** Taller d'imatge Radiologia.: diferenciar l'artrosi d'altres patologies
Dr. Cristóbal Orellana. Servei de Reumatologia. CSPT
Dra. Carolina Córdova. Medicina de Família. EAP Barberà del Vallès.

Reuma

Primària

Sd. Sjogren. Com arribar al seu diagnòstic?

DR. CARLOS GALISTEO¹
DRA. MENTXU METOLA²

- 1 Metge adjunt de Reumatologia a l'Hospital Universitari Parc Taulí, Sabadell.
2. Metge de família al CAP La Serra, Sabadell.

Data: 12.11.2024



Caso clínico

Mujer de 54 años

- Consulta por sequedad de boca desde hace 1 año, con empeoramiento en los últimos 6 meses coincidiendo con el inicio del triptizol.
- Sensación de arenilla en los ojos desde hace 3 meses que la obliga a usar lagrimas artificiales frecuentemente

NIEGA

Artritis periférica

Fiebre

Síndrome constitucional

No tumoración / adenopatías cuello

Infección previa

Raynaud

Reuma

Primària

Caso clínico



ANTECEDENTES MÉDICOS	TRATAMIENTO
Fibromialgia	Tryptizol 25mg/dia Paracetamol 1gr/8h Ibuprofeno 600mg/8h
DM tipo 2	Janumet 50mg/12h
Hipotiroidismo	Eutirox 50 mcg /dia
Depresión	Sertralina 10mg/24h

Caso clínico

Reuma

EXPLORACIÓN FÍSICA

Constantes normales: TA, FC, temperatura

Tonos rítmicos sin soplos y murmullo vesicular conservado

Abdomen anodino

EEII normales

No clínica de sinovitis periférica

Dolor generalizado a la movilización extrema sin limitación

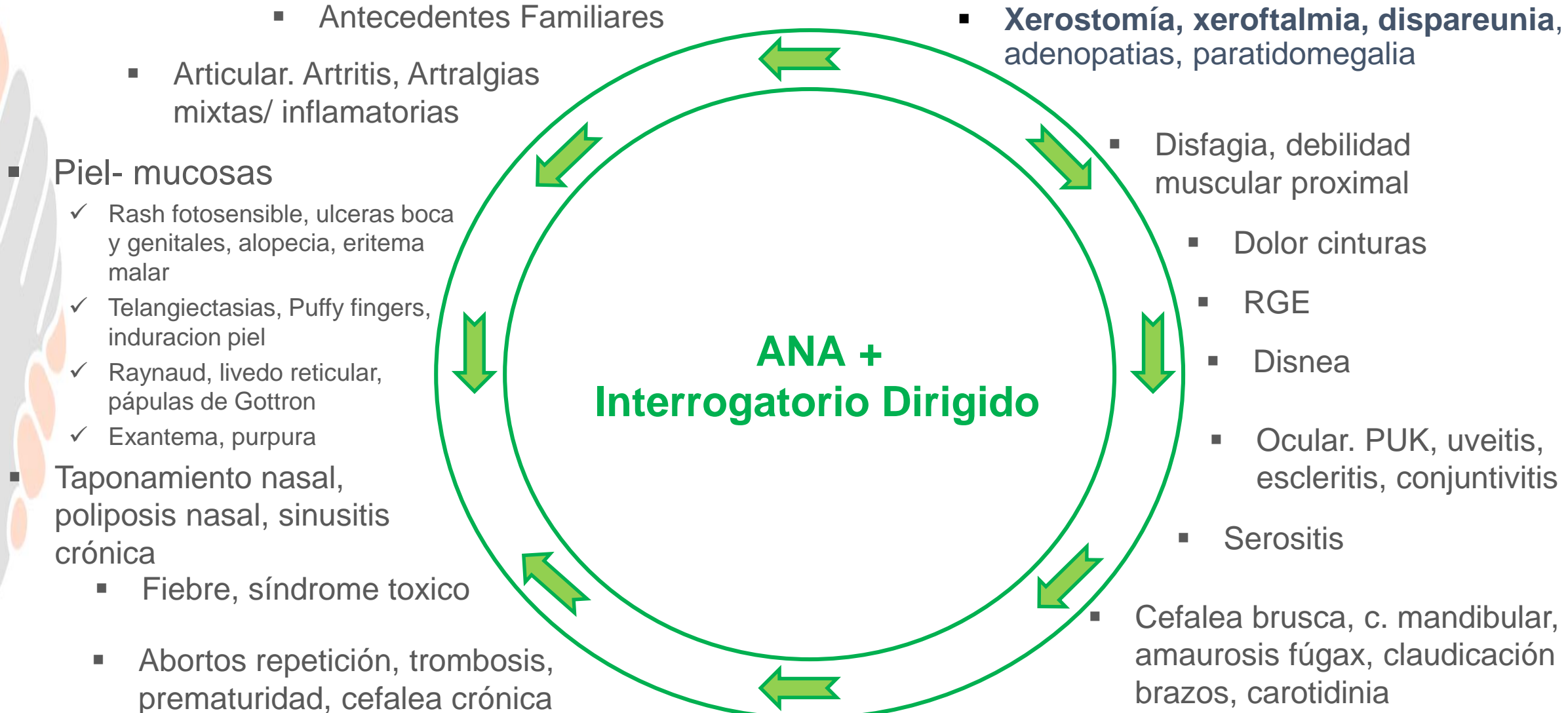
Pinza cutánea + y TP 16/18

Faringe hiperémica y seca

Test Fluoresceina + bilateral

Primària

Diagnóstico. Historia Clínica



Caso clínico

Reuma

ANALÍTICA
Hemograma: normal
VSG 50 mm/h
PCR: 4 mg/L
Biologia hepàtica i funció renal: normal
Factor Reumatoido negatiu
Hormones Tiroïdals: normals
ANA 1/320 (AC-4: moteado) y ENA negatiu
CPK normals
Calcemia: normal
Hipegammaglobulinemia policlonal 24%

Primària

CAS CLÍNICO

- Sospecha diagnóstica

Síndrome seco y ANA positivos





DIAGNÓSTICO DIFERENCIAL

Idiopática	Diagnóstico de exclusión Asociado a la edad y menopausia
Fármacos	Primera causa a descartar
Radioterapia Cirugia cuello	Antecedentes de neplasia y/o cirugia previa
Enfermedad Ig G4	Asociado a hipertrofia glandular simétrica Diagnostico por biópsia
Amiloidosis	Amiloidosis secundaria. Hipertrofia glandular Diagnostico por biópsia
VHC , HIV	Serología vírica y carga viral positiva.
Diabetes, hipotiroidismo	Glucemia basal y TSH
Sjögren	Sialometria, Schirmer. ANA y ENA
Sarcoidosis	Asociado a hipertrofia parotidas; ECA y rx torax

CAS CLÍNICO

- Sospecha diagnóstica

Síndrome seco y ANA positivos

- Enfermedad Sjögren •



Introducción

- ❑ El síndrome de Sjögren es una enfermedad autoinmune sistémica, crónica, que se caracteriza por la infiltración linfocítica de las glándulas exocrinas, con predilección de las mucosas produciendo sequedad a nivel oral y ocular
- ❑ Prevalencia del 0,5–3% ; sexo femenino (9:1); edad 30-50 años
- ❑ Enfermedad sistémica → afectar a cualquier órgano
- ❑ La etiología es desconocida
 - Predisposición genética
 - Relación con agente infeccioso o ambiental
 - Respuesta inmune (innata y adquirida)

Reuma

Primària

Manifestaciones clínicas: Inicio



Sdme Seco

- OFTALMO
- ORL
- Atención Primaria
- Otros



ANA, FR



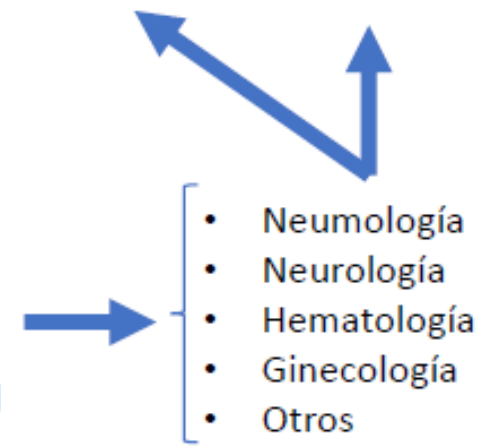
VSG elevada / PCR normal



Manifestaciones sistémicas

- Parotidomegalia
- Artralgia/Artritis
- Fibrosis pulmonar
- SNC
- Gestación-Bloqueo AV fetal
- Otros

Creación Consultas Compartidas / Unidades EAS



Manifestaciones clínicas: Xeroftalmia

- ❑ Enfermedad multifactorial que produce discomfort, alteración visual e inestabilidad lagrimal. Se produce una hiperosmolaridad lagrimal, inflamación y daño de la superficie ocular
- ❑ Prevalencia en población general del 15%
- ❑ Predomina en mujeres y aumenta con la edad
- ❑ 40% visitas al Oftalmólogo
- ❑ Causas:
 - Edad (atrofia glandular)
 - **Disfunción glándulas de Meibomio (58%)**
 - Cambios hormonales (menopausia)
 - Lentes de contacto, ordenador
 - Fármacos: tópicos anti-glaucoma
 - Sdme Sjögren



Etiologia xeroftalmia

Reuma

Primària

Systemic Drugs Identified by Large Epidemiological Studies and Associated Odds Ratios for risk of Dry Eye Disease (DED).

Medication	Author/Year	Study population (Study; number; age)	Odds Ratio
NSAIDS ^a	Schein et al. [7]	2481; 65–84 yr	1.30
Diuretics			1.25
	Moss et al. [16] [Beaver Dam Eye study]	3722; 48–91 yr	none available, p = 0.02
Vasodilators	Schein et al. [7]	2481; 65–84 yr	1.37
Analgesics/antipyretics			1.28
Antiulcer agents			1.44
Sulfonylureas			1.30
Cardiac glycosides			1.28
Anxiolytics/benzodiazepines			2.35
	Paulsen et al. [9] [Beaver Dam Offspring]	3275; 21–84 yr	2.25
	Galor et al. [14] [Veterans Affairs database]	2,454,485; 21–100yr	1.74
Anti-infectives	Schein et al. [7]	2481; 65–84 yr	1.88
Antidepressants/antipsychotics	Schein et al. [7]	2481; 65–84 yr	2.54
	Chia et al. [11]	3654; >49 yr	1.70
	Schaumberg et al. [12]	25,444; >49 yr	1.90
	Galor et al. [14]	2,454,485; ages	1.97
Antihypertensives	Schein et al. [7]	2481; 65–84 yr	1.98
	Schaumberg et al. [12]	25,444; >49 yr	1.15
Antihistamines	Schein et al. [7]	2481; 65–84 yr	1.67
	Moss et al. [16]	3722; 48–91 yr	none available; p = 0.01
Inhaled steroid use	Paulsen et al. [9]	3275; 21–84 yr	2.04
Systemic corticosteroids	Chia et al. [11]	3654; >49 yr	1.60
Systemic hormones (in women <50 yr)	Paulsen et al. [9]	3275; 21–84 yr	1.71
Hormone replacement therapy (HRT) (in postmenopausal women)	Schaumberg et al. [10] (estrogen alone)	25,665, 45–84 yr	1.69
	Chia et al. [11]	3654; >49 yr	1.60
Antiandrogen therapy/medications to treat benign prostate hyperplasia	Schaumberg et al. [12]	25,444; >49 yr	1.35
Multi-vitamins	Paulsen et al. [9]	3275; 21–84 yr	1.43
	Moss et al. [8]	3722; 48–91 yr	1.41


^a Nonsteroidal anti-inflammatory drugs.

Manifestaciones clínicas: Xerostomia

- ❑ Es un síntoma, no una enfermedad
- ❑ Volumen diario de saliva secretada normal: 1.5 litros/24 hs
- ❑ No se manifiesta hasta pérdida del 50% del volumen total de saliva
- ❑ Prevalencia en población general del 30%
- ❑ Predomina en mujeres y aumenta con la edad (atrofia glandular)
- ❑ Síntomas orales que orientan a xerostomía real:
 - Sequedad diaria > 3 meses
 - Parotidomegalia
 - Precisa beber para tomar alimentos secos



Etiologia xerostomia

- ❑ Edad (atrofia glandular)
- ❑ **Fàrmacos** 
- ❑ Radioterapia cervical
- ❑ VHC, VIH
- ❑ Sarcoidosis
- ❑ Amiloidosis, enf IgG4
- ❑ Diabetes, hipotiroidismo
- ❑ Sdme de Sjögren

Antihistamínicos
Antidepressivos
Antiparkinsonianos
Antisicóticos
Ansiolíticos
Relajantes musculares
Anorexígenos
Diuréticos
Clonidina
Beta-bloqueantes
Descongestivos

Exploraciones complementarias: Analítica

- ❑ Elevación de VSG con normalidad PCR
- ❑ ANA + patrón moteado (AC-4). Ac Ro y/o La +.
- ❑ Factor reumatoide + (título bajo). PCC negativo.
- ❑ Hipergammaglobulinemia policlonal
- ❑ B2MG suele estar elevada
- ❑ Complemento y crioglobulinas normales.



Exploraciones complementarias: Xeroftalmia

Xeroftalmia: Prueba de Schirmer


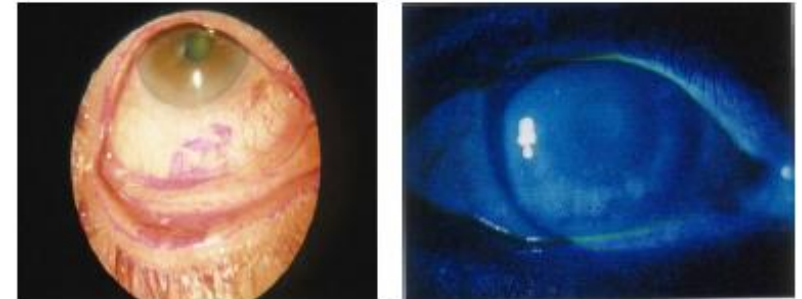
- Normal ≥ 5 mm en 5 minutos
- Sin anestesia
- Fácil y reproducible
- Realizar en Consulta REU → Enfermería REU
- Diferencia causas de ojo seco: hiposecreción de evaporativo



Exploraciones complementarias: Xeroftalmia

Xeroftalmia: Pruebas de estudio de Superficie ocular

- Rosa Bengala (**Conjuntiva**)
- Fluoresceína (**Córnea**)
- Verde Lisamina (**Conjuntiva**)
- **Tiempo rotura lágrima:**
 - Fluoresceína
 - Tiempo sin parpadeo a rotura lágrima
 - Normal: > 10 segs



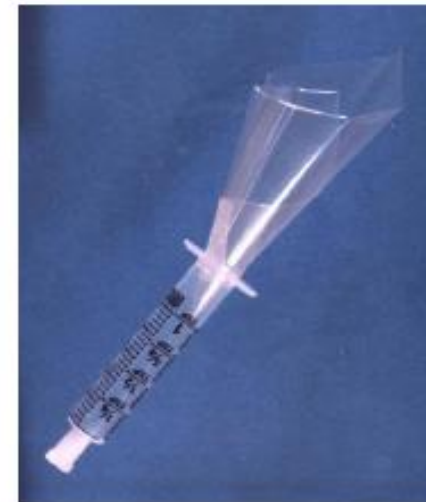PRECISAN LAMPARA HENDIDURA



Exploraciones complementarias: Xerostomia

- ❑ Flujo salival no estimulado:
 - Saliva que afluye a la boca, durante 15 min tras al menos 1 hora sin comer, beber, fumar o cepillado dental
 - FSNE normal: $> 3.75 \text{ ml}/15 \text{ min}$ ($0.25 \text{ ml}/\text{min}$)

- ❑ Flujo salival estimulado
 - Saliva tras 5 minutos de masticación (parafina, chiclet)
 - FSE normal: $> 5 \text{ ml}/5 \text{ min}$ ($1 \text{ ml}/\text{min}$)



Exploraciones complementarias: Xerostomia

- Biopsia glandular salivar menor
 - Mínimamente invasiva. Consultas externas reumatología
 - Gold estándar para el diagnóstico de SS
 - No es imprescindible si Anti-Ro positivo
 - Requiere > 1 FS por 4mm². Agregados de ≥50 cel linfocitarias
 - Diagnostica otras patología infiltrativas glandulares: Ig G4 amiloidosis, sarcoidosis.



Diagnóstico

- ❑ Diagnóstico clínico
- ❑ Demostración déficit glandular (QCS, hiposecreción lacrimal/ salival)
- ❑ Biopsia o ac anti-Ro positivo son obligatorios

Tabla 3-3. Criterios de clasificación ACR/EULAR 2016 para el Síndrome de Sjögren Primario

PRE-REQUISITO

La clasificación del síndrome de Sjögren primario se aplica a cualquier persona que no tenga ninguna de las condiciones descritas como criterios de exclusión, † y que presente al menos uno de los dos siguientes criterios de inclusión:

1. Paciente que refiere al menos 1 síntoma de sequedad ocular u oral, definido como una respuesta positiva al menos a 1 de las siguientes preguntas:
 - 1.1) ¿Ha tenido ojos secos diarios, persistentes y molestias durante más de 3 meses?
 - 1.2) ¿Tiene sensación recurrente de arenilla en los ojos?
 - 1.3) ¿Utiliza sustitutos lagrimales más de 3 veces al día?
 - 1.4) ¿Ha tenido sensación diaria de boca seca durante más de 3 meses?
 - 1.5) ¿Toma líquidos con frecuencia para ayudar a tragar alimentos secos?
2. Sospecha del síndrome de Sjögren (SS) en base a existencia de enfermedad sistémica (al menos 1 dominio con un ítem positivo en el *EULAR Disease Activity Index SS*).

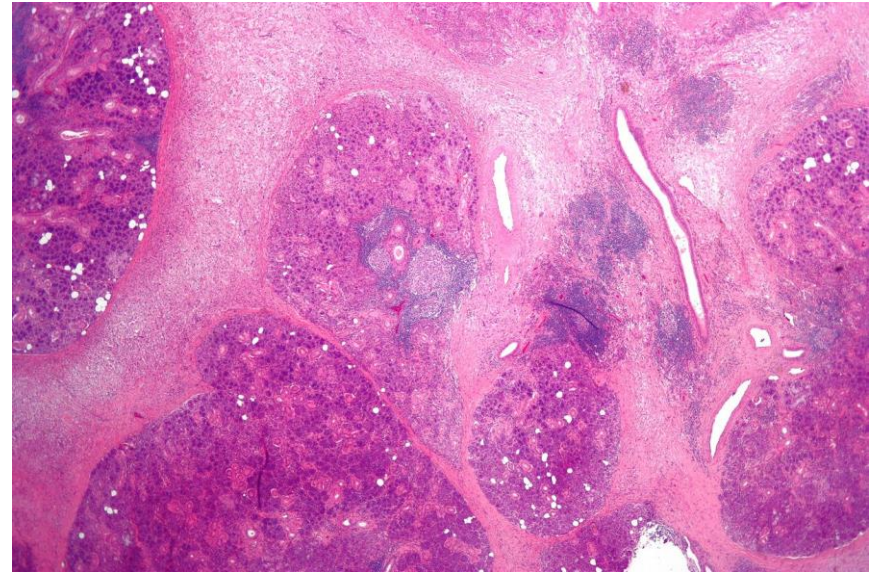
Criterio	Puntuación
Glándula salival labial con sialoadenitis focal linfocítica y ≥ 1 foco en 4 mm ² ‡	3
Anti-SSA/Ro positivo	3
Puntuación de tinción ocular ≥ 5 (o puntuación van Bijsterveld ≥ 4) en al menos 1 ojo§¶	1
Prueba de Schirmer ≤ 5 mm/5 minutos al menos en 1 ojo§	1
Secreción salival no estimulada total $\leq 0,1$ ml/minuto§ #	1

PUNTUACIÓN CLASIFICATORIA

Para ser clasificado como SS primario, el paciente debe presentar una puntuación ≥ 4 cuando se suman las puntuaciones individuales de los 5 criterios descritos a continuación (1).

Caso Clínico

- ❑ Analítica: ANA 1/640, ENA -, HIV -, VHB -, ECA -, Ig G4 -
- ❑ Test Schirmer OD 4mm y OI 5mm
- ❑ Sialometría: FSNE 1.3ml/ 15min y FSE 2.5ml/5 min
- ❑ Biópsia glándula salivar menor
 - ❑ Sialoadenitis linfocitaria focal
 - ❑ FS 1.2



Tratamiento xeroftalmia

- Modificación de factores de riesgo
- Lágrimas artificiales
- Corticoide oftálmico
- Ciclosporina tópica
- Suero Autólogo/PRP



- Evitar fármacos agravantes
- Dispositivos digitales
 - Entrenamiento parpadeo
 - Lentes anti-fatiga
 - preventivo con lagrimas
- Restringir uso de cosmético.
- Limpieza parpados

Tratamiento xeroftalmia

Reuma

NO financiadas
por el SNS

Lágrimas artificiales con Ácido Hialurónico (AH) sin conservantes:

Hylo-Comod®, AH al 0,1%
Hyabak®, AH al 0,15%
Neovis®, AH al 0,18%
Artelac® Splash uni/multi, AH al 0,2/0,24%
Lubristil® uni/multi, AH 0,2%
Xilin® HA, al 0,2%
Hyluprotect® 0,2%
Hylo® Gel 0,2%
Eyestil® PF unidosis, 0,2%
Neovis® Gel al 0,3%
Aquoral® uni/multi, al 0,4%
Eyestil® Plus al 0,4%

NO financiadas
por el SNS

Lágrimas artificiales con AH + otros productos:

Hyloparin®, AH 0,1% + Heparina
iVision® Dry uni/multi, AH 0,2% + Hipromelosa
Lubristil® Intense, AH reticulado + Urea
VisuXL®, AH reticulado + CoQ10
Artelac® Rebalance UD, AH 0,15% + Polietilenglicol + Vit B12
Thealoz® Duo, AH 0,15% + Trehalosa
Thealoz® Duo gel, AH 0,15% + Carbómero + Trehalosa
Optava® Fusion UD, AH 0,1% + Carmelosa 0,1%
Xanternet®, AH 0,15% + Goma Xantana + Netilmicina 0,3%
Systane® Hidratación, AH 0,15% + HP-guar

Lágrimas artificiales financiadas por el SNS para síndrome de Sjögren:

Povidona
Oculotect® 50 mg/ml 10ml
Oculotect® 50 mg/ml 20 monod 0,4ml

Hipromelosa
Acuolens® 30 monodosis 0,5ml
Artific® 30 envases unidosis
Artific® frasco 10 ml colirio
Hipromelosa Stada 3,2 mg/ml unidosis 0.5 ml

Carmelosa
Carmelosa Qualigen 5 mg/ml unid 0,4 ml
Carmelosa Stada 5 mg/ml unid 0.4 ml
Viscofresh® 0,5% 10 unid 0,4ml
Viscofresh® 0.5% 2 mg 30 envases 0.4 ml
Viscofresh® 1% 10 unidosis 0,4 ml
Viscofresh® 1% 30 unidosis 0,4 ml

Carbómero
Carbómero 2 mg/g gel oft 0,6 g unid
Carbómero 2,5 mg/g gel oft 0,5 g unid
Carbómero 2,5 mg/g gel oftálmico 10 g tubo
Ofarsin® 2 mg/g multid gel Oft, 1 Tubo 10g
Ofarsin® 2 mg/gg gel Oft, unid 0,6g
Siccafluid® 0,25% 10g gel Oft
Siccafluid® 2,5mg/g 60 monod gel Oft
Siccafluid® 2,5mg/g gel Oft 30 monod

VISCOSIDAD:

BAJA

INTERMEDIA

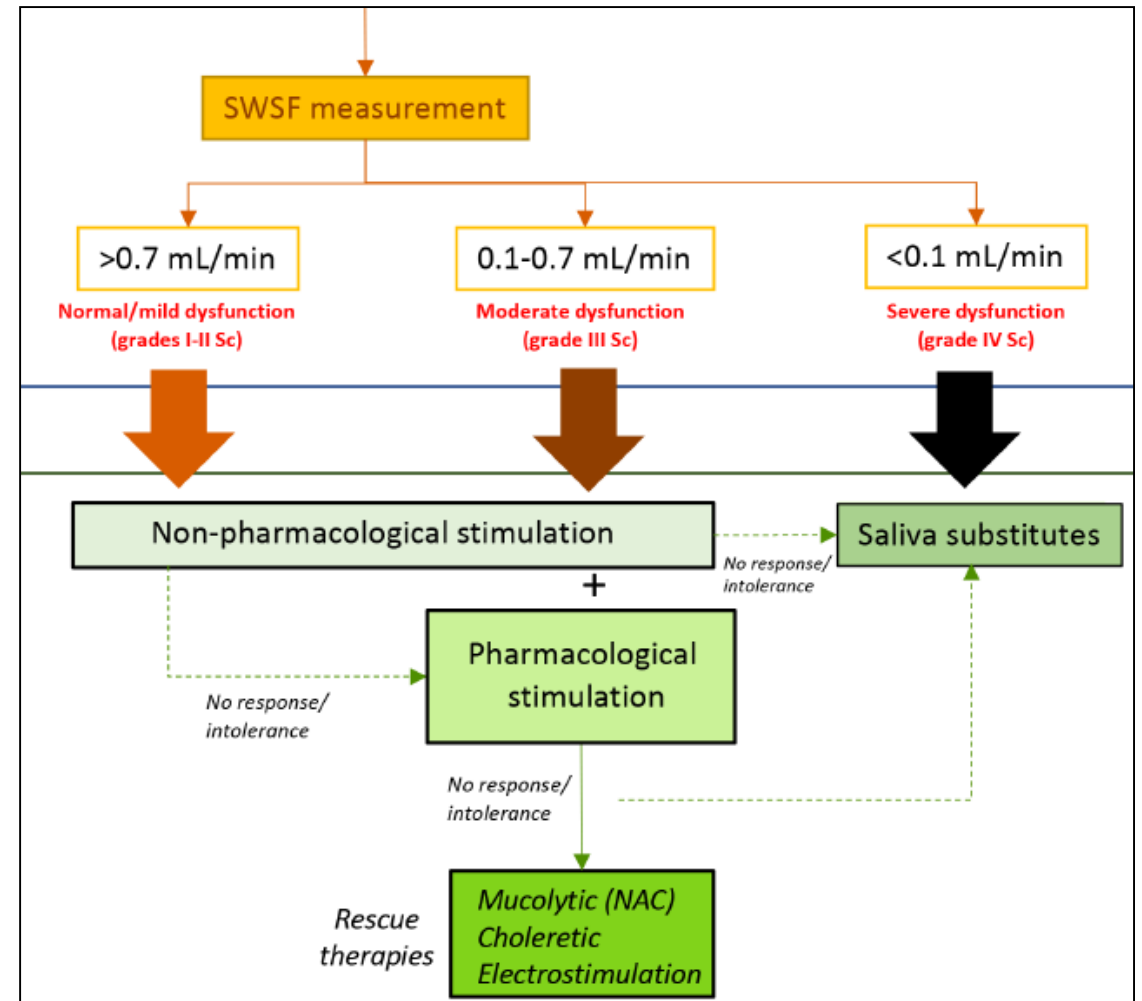
INTERMEDIA

ALTA

Primària

Tratamiento xerostomia

- ❑ Medidas generales
 - Evitar fármacos xerostimizantes
 - Evitar alcohol, tabaco y picantes
 - Evitar alimentos azucarados
 - Odontólogo 6-16 meses
 - Higiene/ limpieza dental
- ❑ Estimulación no farmacológica
 - Caramelos sin azúcar y xilitol
 - Chiche sin azúcar
- ❑ Estimulación farmacológica
 - Pilocarpina 5mg/6-8h
- ❑ Sustitutivos de saliva



Reuma

Primària

Reuma



www.ANApatterns.org

[English](#) [Português](#) [Español](#) [Italiano](#) [Dutch](#) [Deutsch](#) [简体中文](#) [繁體中文](#) [Français](#) [Türkçe](#) [Русский](#)

Welcome to ANApatterns.org, the official website for the International Consensus on Antinuclear Antibody (ANA) Patterns (ICAP). ICAP was initiated as a workshop aiming to thoroughly discuss and to promote consensus regarding the richness in nuances of morphological patterns observed in the indirect immunofluorescence assay on HEp-2 cells. The ICAP initiative was implemented at the 12th International Workshop on Autoantibodies and Autoimmunity (IWAA) by members of the Autoantibody Standardization Committee (ASC), a subcommittee of the International Union of Immunological Societies (IUIS) [Quality Assessment and Standardization Committee](#) and affiliated with the Centers for Diseases Control and Prevention (CDC). The ICAP committee is operating as an ASC sub-committee.

Citation for this work: E.K.L. Chan, J. Damoiseaux, O.G. Carballo, K. Conrad, W. de Melo Cruvinel, P.L.C. Francescantonio, M.J. Fritzler, I. Garcia-De La Torre, M. Herold, T. Mimori, M. Satoh, C.A. von Mühlen, and L.E.C. Andrade. Report of the First International Consensus on Standardized Nomenclature of Antinuclear Antibody HEp-2 Cell Patterns (ICAP) 2014-2015 ([Front. Immunol. 2015, Aug 20;6:412](#)).

Representative images, based on pixel dimension, resolution, and size, were submitted online by ICAP members. For each pattern, between 2 to >10 images were submitted. Most patterns had average 5 to 8 images. More than ten ICAP members voted for the best three images representing each pattern and the top two images for each pattern are displayed on this web site. (For an introduction of the website with some graphic images, [click here](#).)

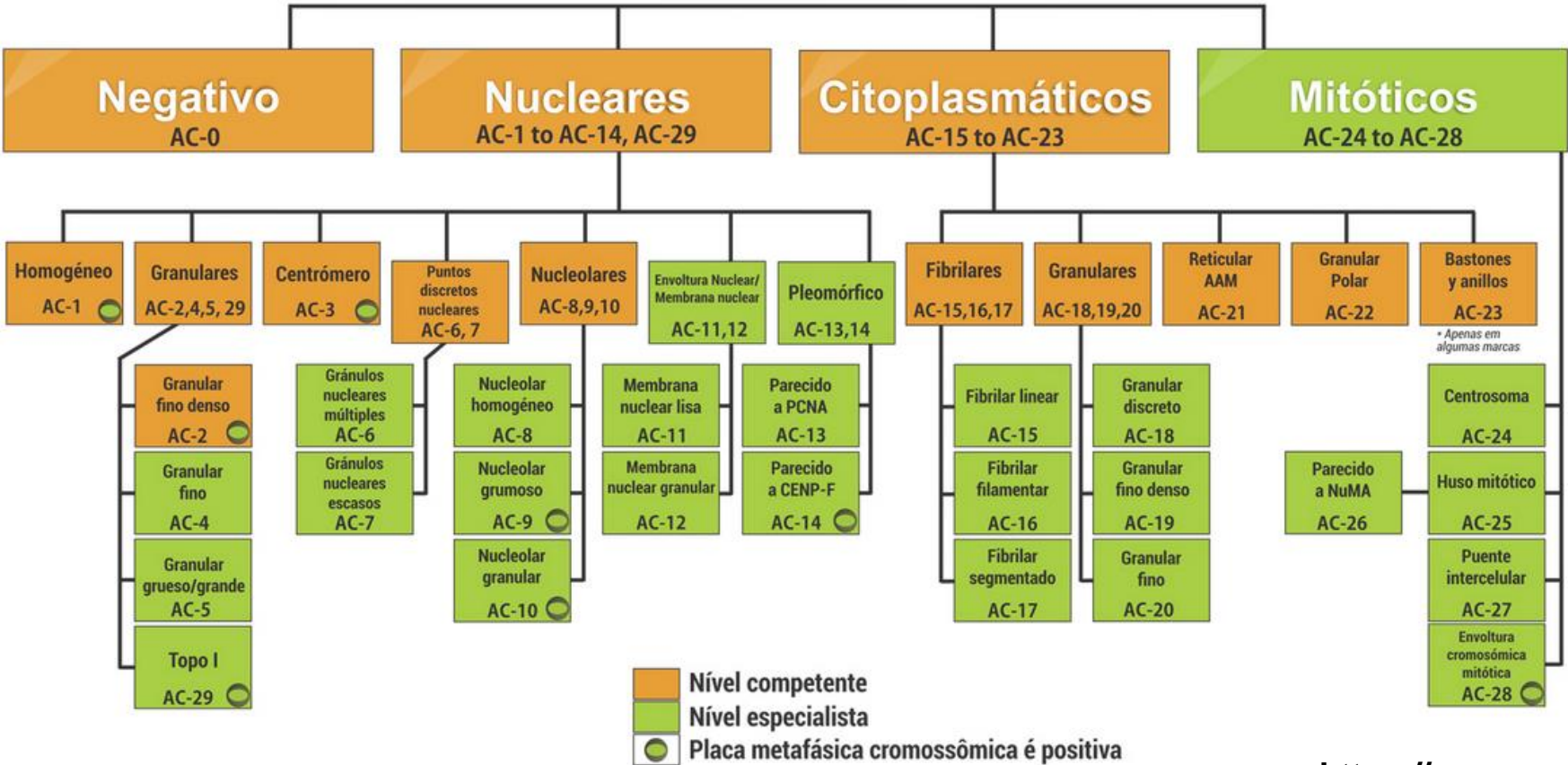
Primària

Reuma

Primària

Nomenclatura y árbol clasificatorio

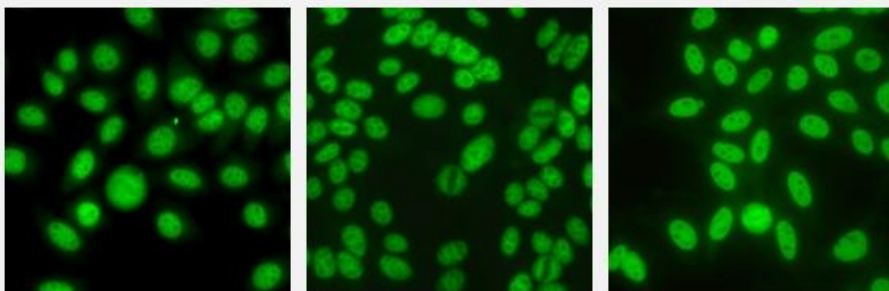
Patrones en HEp-2



Reuma

Primària

AC- 4- Nuclear granular fino



Español

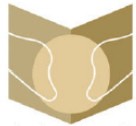Sinónimo	Nuclear punteado fino
Descripción	Gránulos diminutos finos a través de todo el nucleoplasma. El nucléolo puede tefirse o no. Las células mitóticas (metafase, anafase y telofase) tienen la masa de la cromatina no teñida. Por ejemplo anti-SS-A/Ro, anti-SS-B/La
Antígenos Asociados	SS-A/Ro, SS-B/La, Mi-2, TIF1?, TIF1?, Ku

Enfermedades Asociadas

Información de primer nivel

Acerca de la relevancia clínica
& lista de abreviaciones


- ▶ Anticuerpos se presentan en diversos grados en diferentes ERAS, en particular SSj, LES, LES subcutáneo, LES neonatal, bloqueo cardiaco congénito, DM, ES y el síndrome de superposición ES-MIA (15)
- ▶ Si se sospecha clínicamente de SSj, LES, LES subcutáneo, LES neonatal, o bloqueo cardiaco congénito, se recomienda continuar con la determinación de autoanticuerpos contra SS-A/Ro (Ro60) y SS-B/La; en la mayoría de los laboratorios estos antígenos están incluidos en el perfil ANE (15)
- ▶ Los autoanticuerpos anti-SS-A/Ro son parte de los criterios de clasificación de SSj (estos criterios no distinguen entre Ro60 y Ro52/TRIM21) (25)
- ▶ Si se sospecha clínicamente ES, MIA, o en menor medida LES, se recomienda continuar con la determinación de autoanticuerpos contra Mi-2, TIF1^{Ro}, y Ku; típicamente estos antígenos son incluidos en inmunoensayos específicos de enfermedad (es decir, el perfil de miopatía inflamatoria*) (26)
- ▶ Autoanticuerpos contra Mi-2 y TIF1^{Ro} están asociados con DM; autoanticuerpos contra TIF1^{Ro} en pacientes con DM, aunque raros en el patrón general AC-4, están fuertemente asociados con cáncer en pacientes envejecientes (26, 27)
- ▶ Autoanticuerpos contra Ku están asociados con ES-MIA y síndromes de superposición LES-ES-MIA (26)



Sociedad Española
de Reumatología -
Colegio Mexicano
de Reumatología

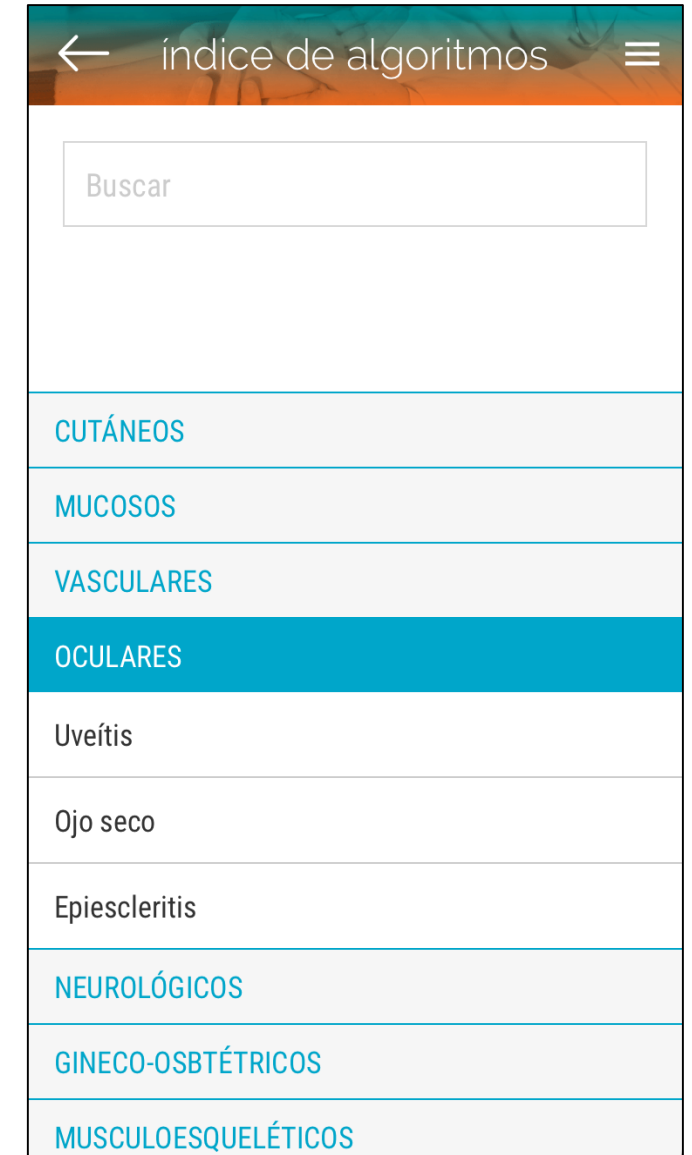
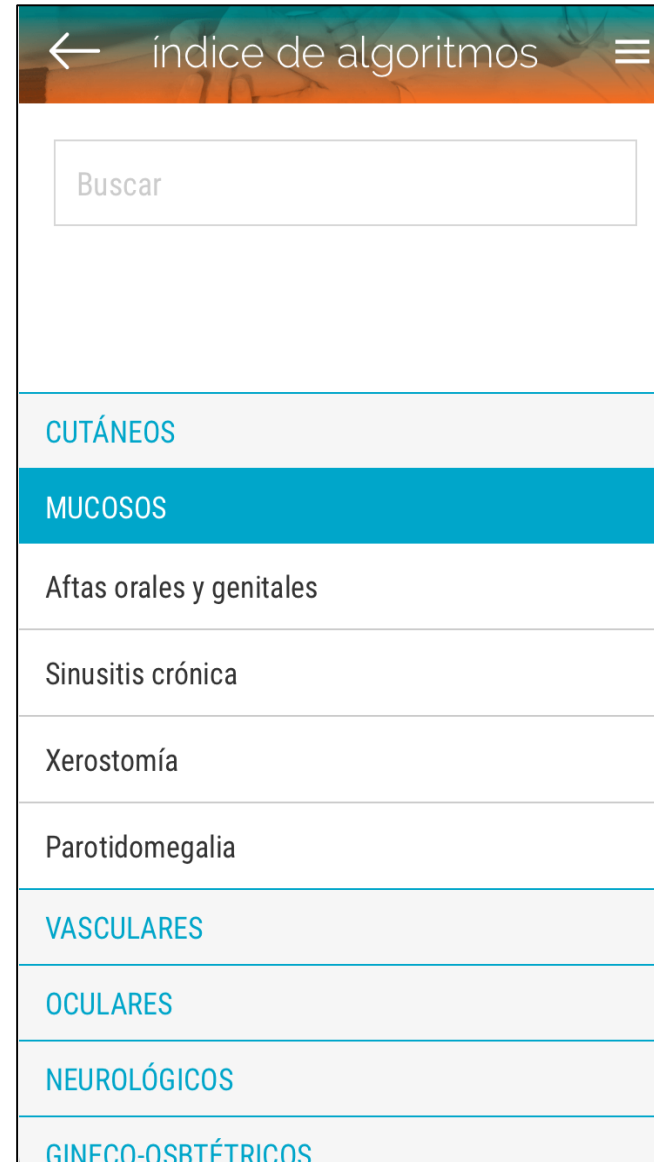
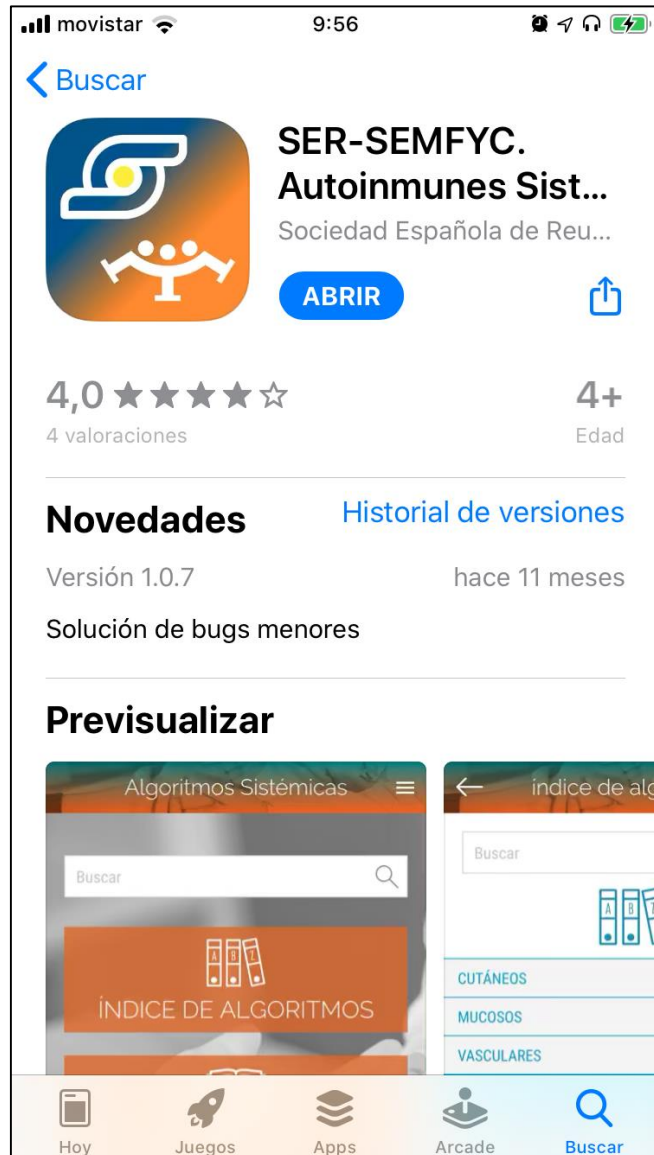Reumatología Clínica

www.reumatologiaclinica.org



Desarrollo de una aplicación para teléfonos móviles (app) basada en la colaboración Sociedad Española de Reumatología/Sociedad Española de Medicina de Familia y Comunitaria para derivación de enfermedades autoinmunes sistémicas

Ana Urruticoechea-Arana^{a,*}, Fernando León-Vázquez^b, Vicente Giner-Ruiz^c,
José Luis Andréu-Sánchez^d, Alejandro Olivé-Marqués^e, Mercedes Freire-González^f,
José María Pego-Reigosa^g, Santiago Muñoz-Fernández^h, José A. Román-Ivorraⁱ,
Juan José Alegre-Sancho^j, Francisco Vargas-Negrín^k, María Medina-Abellán^l,
Tatiana Cobo-Ibáñez^h, Xavier Mas-Garriga^m, Jaime Calvo-Alénⁿ, Carmen Costa-Ribas^o,
Ricardo Blanco-Vela^p, Álvaro Pérez-Martín^q, Emma Beltrán-Catalán^r, Jordi Forcada-Gisbert^s,
María Victoria Hernández-Miguel^t, Juan Carlos Hermosa-Hernán^u, Javier Narváez-García^v,
Enrique Nieto-Pol^w e Íñigo Rúa-Figueroa^x

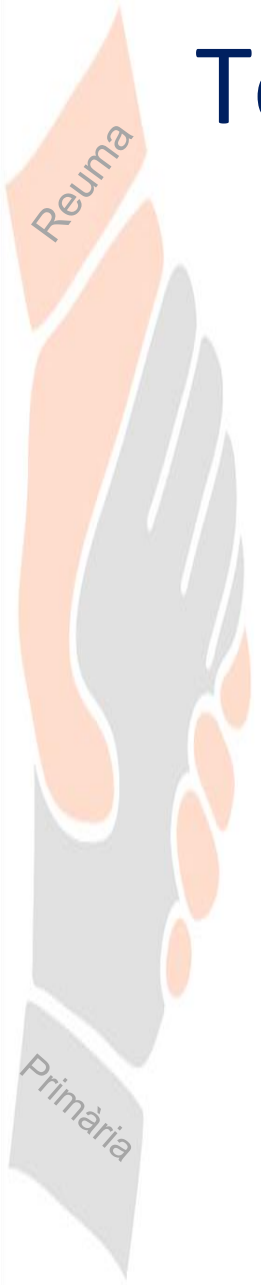


Criterios de derivación

- Sospecha de Raynaud
- Cefalea reciente y persistente en >50 años + RFA elevados
- Dolor en cinturas + RFA elevados
- Dolor/ Debilidad muscular + CPK elevada
- Xerostomía o xeroftalmia + alteración analítica (ANA $\geq 1/160$, FR +, RFA elevados)
- ANA $\geq 1/160$ + síntomas de sospecha de EAS (fotosensibilidad, aftosis oral-genital recidivante, purpura/exantema , artritis)
- Derivación indicada por aplicación SER-SEMFYC



Torn de preguntes





Diagnòstic diferencial de les artritis intermitents

Dra. Alba Gómez Vilar
Dr. Eduard Graell Martín

12 de Novembre de 2024

Guió

- Objectiu de la presentació
- Presentació de casos clínics
 - Presentació sindròmica del cas
 - Exploració física
 - Proves complementàries
- Artritis intermitents
 - Definició
 - Diagnòstic diferencial
 - Estudi inicial
- Resolució dels casos clínics
- Criteris de derivació RMT per artritis intermitents
- Missatges per emportar a casa



Objectiu de la presentació

- Reconèixer els signes i símptomes característics de les artritis intermitents
- Aprendre a fer un estudi inicial davant la sospita d'una artritis intermitent i el seu diagnòstic diferencial
- Conèixer els criteris per derivar les artritis intermitents al Servei de Reumatologia



Presentació de casos clínics

Cas 1: Sra Teresa

- Pacient de 56 anys
- **Motiu consulta:** artràlgies intermitents des de fa 4 anys
- **AP:**
 - Ex fumadora
 - Psoriasis en ttm tòpic
 - Sdme túnel carpià







Cas 2: Sra Angela

- Pacient de 85 anys
- **Motiu de consulta:** dolor canell E des de fa anys (>7 anys)
- **AP:**
 - FRCV: HTA
 - IRC
 - ACxFA + MCP per BAV complet
 - Deteriorament cognitiu moderat



Presentació de casos clínics

Cas 2: Sra Angela

- - 15/11/2020 – 17/11/2020
TC HEMER DRAGUIN

 - 20/11/2020
TC HEMER DRAGUIN

 - 25/11/2020 – 27/11/2020
DRAGUIN

 - 1/12/2020
TC HEMER DRAGUIN

 - 10/12/2020 – 12/12/2020
TC HEMER DRAGUIN

 - 18/12/2020 – 20/12/2020
TC HEMER DRAGUIN

-

- **Malaltia actual:** episodis recurrents de dolor articular de canell D que duren 3-5 dies, amb bona resposta a corticoides
- **EF:** artràlgia canell D sense vessament

Presentació de casos clínics

Cas 1: Sra Teresa

- **PPCC:**
 - Analítica, a destacar:
 - VSG i PCR normal
 - FR positiu
 - Ac anti pèptids citrulinats positiu
 - Ac ANAs positius (1/160 patró 1 punts nuclears múltiples)

Cas 2: Sra Angela

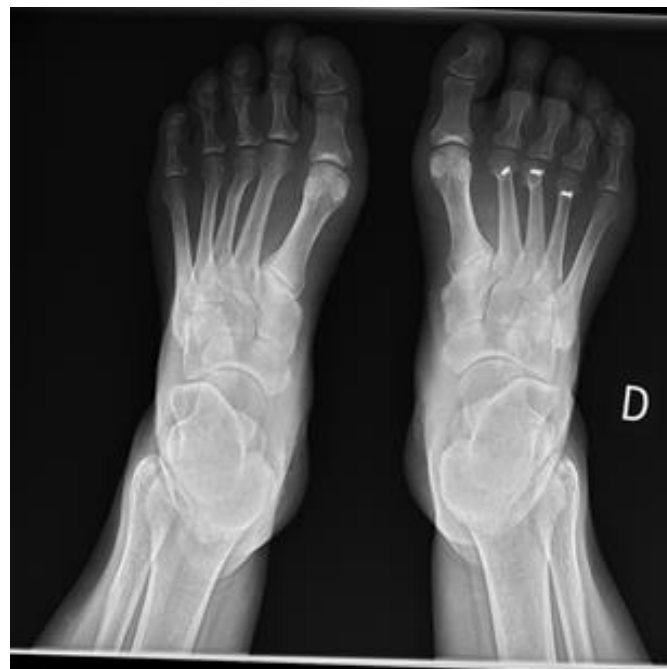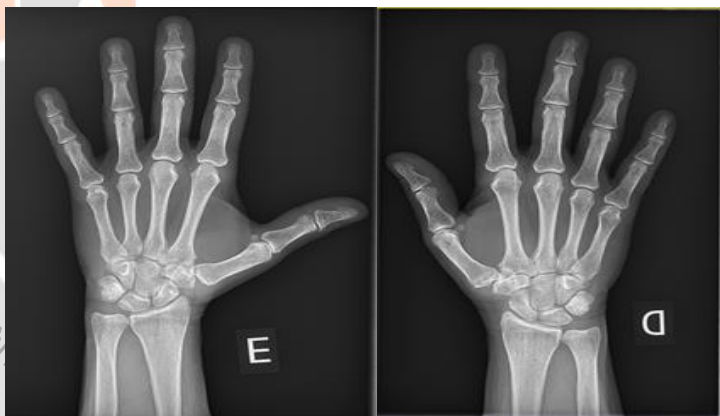
- **PPCC:**
 - Analítica amb: VSG elevada (fins a 75 mm 1^oh), urats dins de la normalitat



Presentació de casos clínics

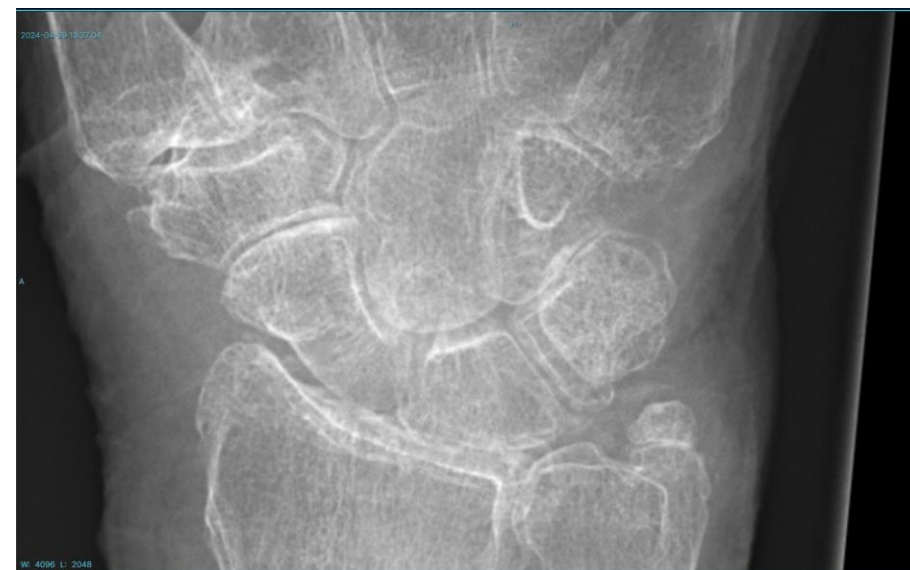Cas 1: Sra Teresa

- **PPCC:**
 - Rx mans i peus: sense erosió



Cas 2: Sra Angela

- **PPCC:**
 - Rx canell: calcificació del lligament triangular del carp, compatible amb cristalls de PFC (condrocalcinosi)



Artritis intermitents – Definició i classificació

DEFINICIÓ

Les artritis intermitents son un grup heterogeni de quadres clínics d'etiologia desconeguda caracteritzats per episodis d'artritis aguda recurrent amb períodes de remissió intercrisi. El símptoma principal és el compromís articular, amb o sense símptomes associats.

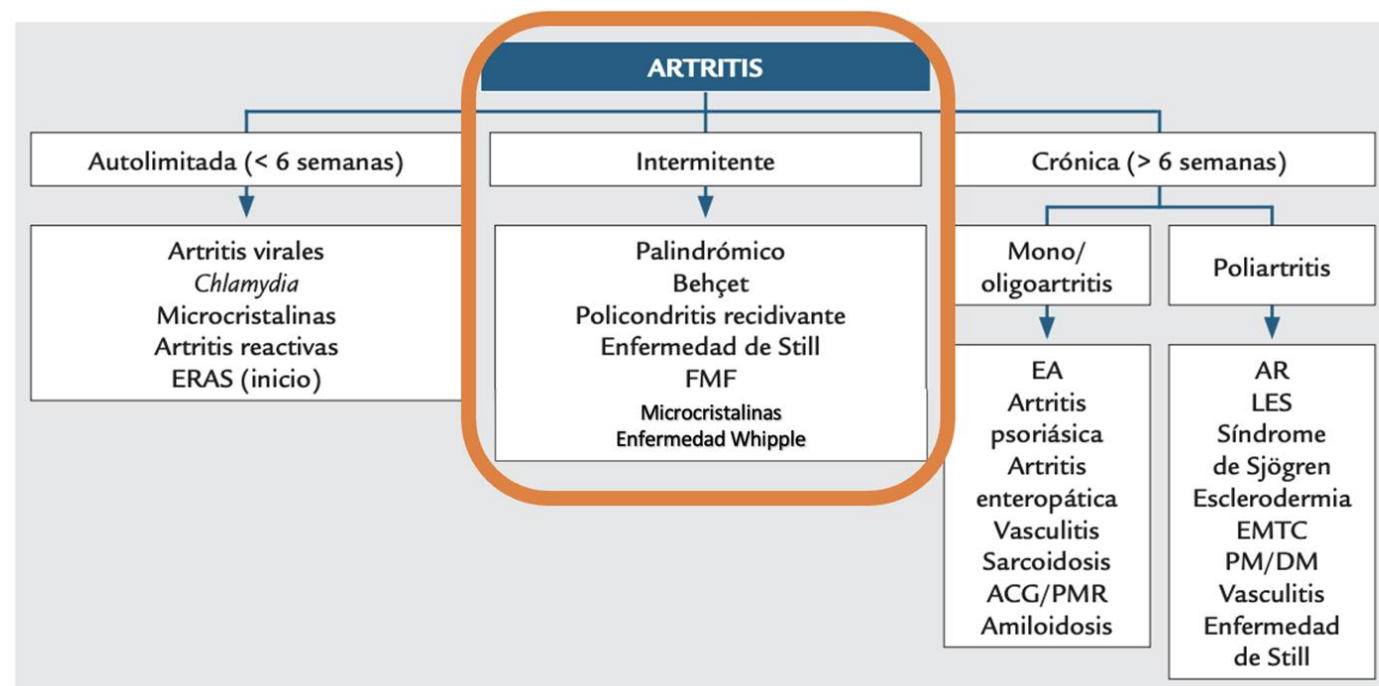
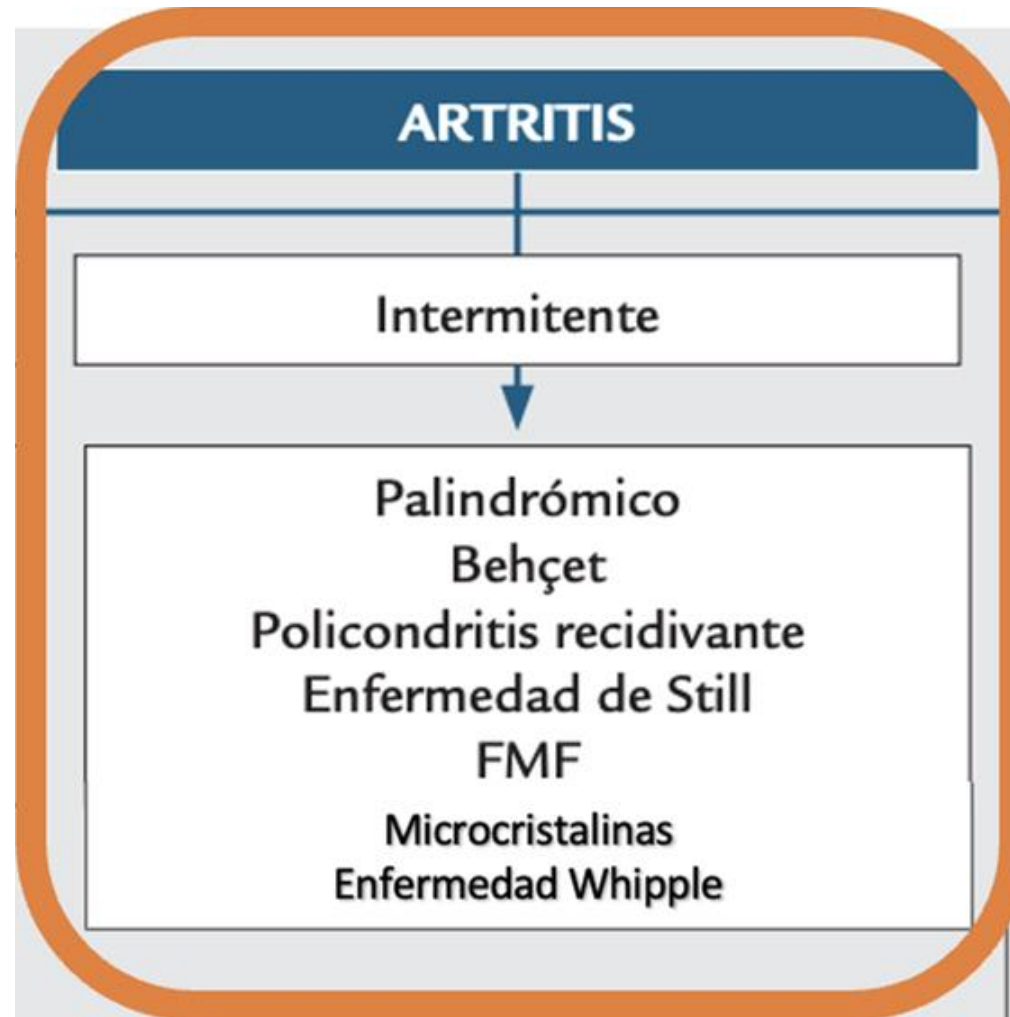


FIGURA 13.1 ■ Diagnòstic diferencial de la poliartritis del adult segun patró de afectació articular. ACG: artritis de cèl·lules gegants; AR: artritis reumatoide; DM: dermatomiositis; EA: espondilitis anquilosante; EMTC: enfermedad mixta del tejido conectivo; ERAS: enfermedades reumáticas autoinmunes sistémicas; FMF: fiebre mediterránea familiar; LES: lupus eritematoso sistémico; PM: polimiositis; PMR: polimialgia reumática.

Artritis intermitents – Dx diferencial



REUMATISME PALINDROMIC: part de l'artritis reumatoide o entitat independent ?

- Quadre d'artritis intermitents, autolimitades en 1-7 dies
 - Descartar altres diagnòstics que justifiquin el quadre
 - El substracte genètic és similar al de l'AR¹
 - Immunològicament poden presentar Factor Reumatoide (30-60%) i/o Anti CCP (50%)
- Evolució²:
 - Reumatisme Palindròmic Persistent 52% (33/63)
 - A l'Artritis Reumatoide 33% (21/63)
 - Altres connectivopaties: el LES (4/63), la Sd de Sjogren (1/63), l'Artritis psoriàtica (1/63), hepatitis autoimmune (1/63), oligoartritis indiferenciada (1/63) i la polimiositis (1/63)
- Tractament
 - AINES i/gluocorticoids
 - Antimalàrics : Hidroxicloroquina
 - FAMM típics de l'AR com el Metotrexat, la leflunomida i les teràpies avançades com els JAKinibidors i les teràpies biològiques.

1. HLA and cytokine gene polymorphisms in relation to occurrence of palindromic rheumatism and its progression to rheumatoid arthritis. Maksymowych WP, Suarez-Almazor ME, Buenviaje H, Cooper BL, Degeus C, Thompson M, Russell AS. J Rheumatol. 2002;29(11):231

2. Prevalence and clinical significance of anti-cyclic citrullinated peptide and antikeratin antibodies in palindromic rheumatism. An abortive form of rheumatoid arthritis? Salvador G, Gomez A, Vinas O, Ercilla G, Canete JD, Munoz-Gomez J, Sanmarti R. Rheumatology (Oxford). 2003;42(8):972. Epub 2003 Apr 16.

Artritis intermitents – Estudi inicial

- **Anamnesi:**

- Descripció de les crisis de dolor intermitents (preguntar des de quan va presentant les crisis, pel caràcter subintrant o aïllat, la duració dels episodis, freqüència de les crisi i possibles desencadenants)
- Interrogatori de connectivopaties

- **Exploració física:**

- Palpació i funció articular explorant el dolor, el vessament i el moviment de les articulacions. També el rubor i la temperatura articular.



Artritis intermitents – Estudi inicial

- **Proves complementàries:**
 - Laboratori:
 - Hemograma i bioquímica bàsica
 - Reactants de fase aguda (VSG i PCR)
 - Serologies reumàtiques: ANA, factor reumatoide i l'anti pèptids citrulinats
- **Proves d'imatge:**
 - Radiologia de mans i peus



Resolució del cas clínic 1 – Sra Teresa



- 24/7/20 • Derivació a RMT
- 29/7/20 • Revisió ICSP
- 15/9/20 • 1^a visita RMT on es diagnostica de **Reumatisme Palindròmic**
- 3/3/21 • Inici tractament amb Dolquine 6mg/Kg
- 3/21 al 11/23 • Millora de les crisis artrítiques :
 - Freqüència: 1 cada 5 dies -> a 1 cada 40 dies
 - Intensitat: VGP 6.8 ->VGP 3.
- 11/23 • Inicia poliartritis crònica de MCF i IFP fins la visita de control del 2/4/24
- 2/4/24 • Es considera que la pacient ha virat a **Artritis Reumatoide** Inici Metotrexat 15 mg/subcutani i Urbason 4 mg 1-0-0
- 3/7/24 • Remissió clínica. NAD 0, NAI 0, VGP 3/10, VGMetge 0/10

Resolució del cas clinic 2 – Sra Angela



24/3/24

- Ingress al HPT per clínica d' IC

27/3/24

- Nou episodi de monoartritis al canell E

27/3/24

- Es demana valoració amb RMT

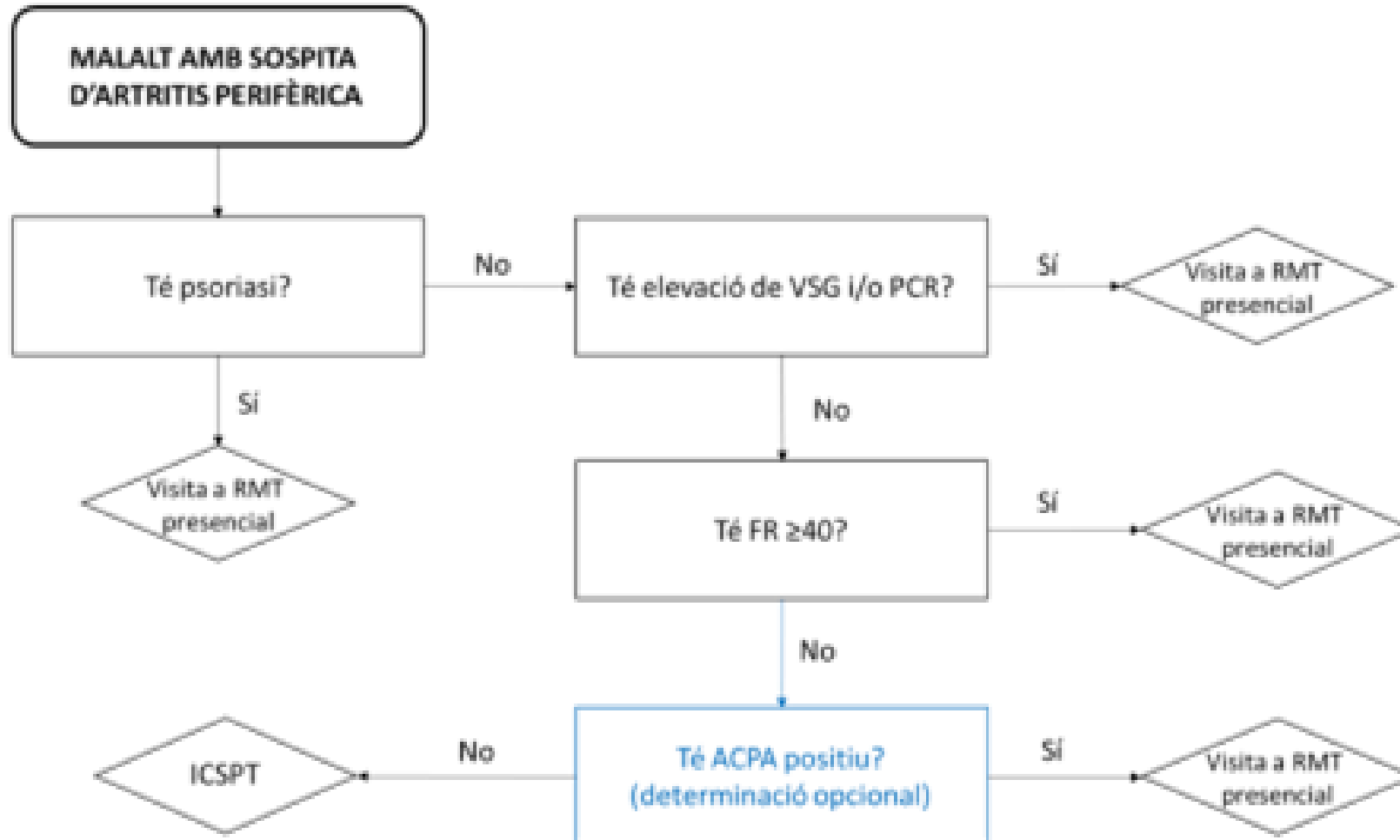
28/3/24

- Es realitza valoració per part del equip de RMT de l'hospital, amb realització de Rx que mostra signes de **Condrocalsinosi**
- Prednisona 15 mg x 4 dies via oral (no AINE per HTA i insuficiencia cardiaca)

1/4/24

- Alta a domicili, amb resolució de la clínica i tractament al alta de Colchicina 0'5mg/d per evitar reaparició dels símptomes

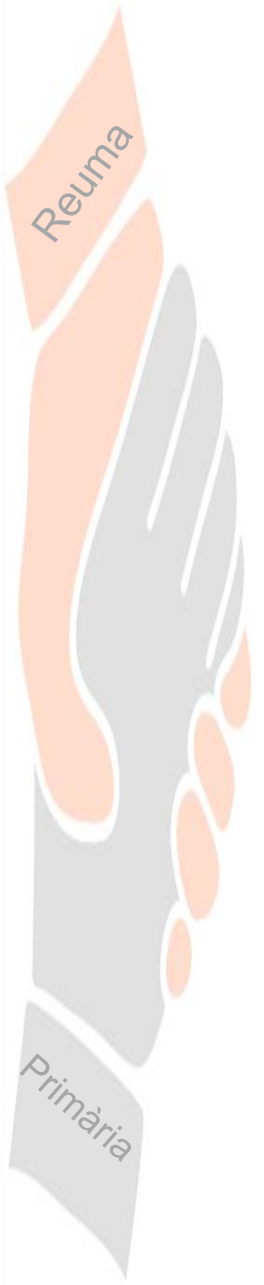criteris de derivació RMT per artritis intermitents



Missatges per emportar a casa

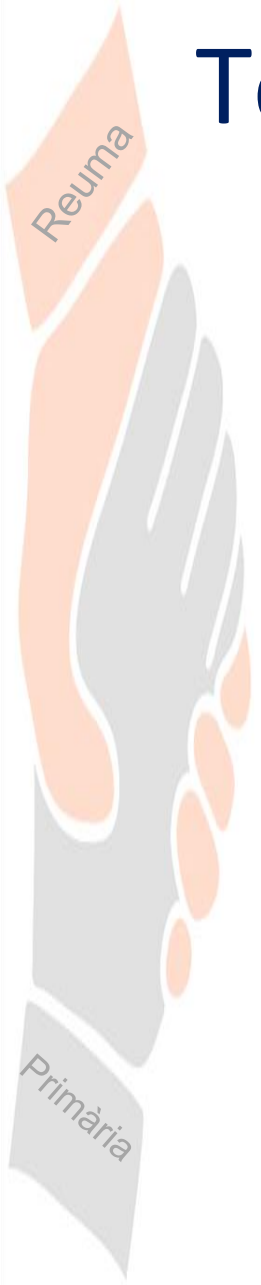
- Els quadres d'artràlgia intermitent poden ser un motiu de malaltia reumatològica rellevant i discapacitant
- Una acurada anamnesi i exploració física ens pot fer sospitar del curs d'una artritis intermitent
- Hi ha proves complementaries a l'abast d'atenció primària que poden ser claus en la orientació diagnòstica
- Davant el dubte de possible artritis perifèrica de repetició, es pot plantejar derivació a Reumatologia



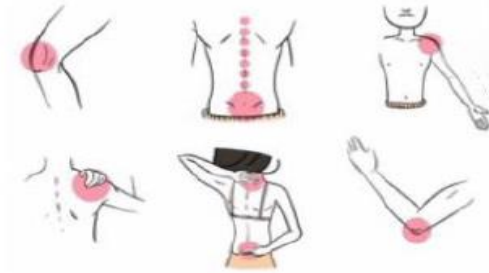


Moltes
Gràcies!

Torn de preguntes



Reuma



Curs d'Actualització en:

REUMATOLOGIA PER METGES DE FAMÍLIA

12 i 26 de novembre de 2024

Format Online

Dirigit

Metges especialistes i metges residents de
Medicina Familiar i Comunitària.

Objectiu

Conèixer els avenços en els mètodes diagnòstics i
les novetats terapèutiques en algunes de les
malalties de l'aparell locomotor més prevalents.

Acreditació

Sol·licitada al Consell Català de Formació
Continuada de les Professions Sanitàries –
Comisión de Formación Continuada del Sistema
Nacional de Salud.

Primària

Dimarts, 12 de novembre de 2024

- 13:30 - 13:40h** Benvinguda
Dr. Joan Calvet. Cap de servei de Reumatologia. Parc Taulí Hospital Universitari. Sabadell
Dra. Lúdia Palau. Suport Assistencial Vallès Occidental. Direcció d'Atenció Primària Metropolitana Nord.
- 13:40 - 14:20h** Sd. Sjogren. Com arribar al seu diagnòstic?
Dr. Carlos Galisteo. Servei de Reumatologia. CSPT
Dra. M. Carmen Metola. Medicina de Família. EAP La Serra. Sabadell
- 14:20 - 15:00h** El diagnòstic diferencial de les artritis intermitents.
Dr. Eduard Graell. Servei de Reumatologia. CSPT
Dra. Alba Gómez. Medicina de Família. EAP Serraparera. Cerdanyola del Vallès
-

Dimarts, 26 de novembre de 2024

- 13:30 - 13:40h** Benvinguda i resum de la primera jornada
Dr. Enrique Casado. Servei de Reumatologia. CSPT
- 13:40 - 14:20h** Coxàlgia: un mateix símptoma, diferents diagnòstics
Dra. Marta Arévalo. Servei de Reumatologia. CSPT
Dra. Anna Nicolas. Medicina de Família. EAP Serraparera. Cerdanyola del Vallès
- 14:20 - 15:00h** Taller d'imatge Radiologia.: diferenciar l'artrosi d'altres patologies
Dr. Cristóbal Orellana. Servei de Reumatologia. CSPT
Dra. Carolina Córdova. Medicina de Família. EAP Barberà del Vallès.



Resum de la 1a Jornada



Data 26 nov 2024

Síndrome de Sjögren

- ❑ Malaltia autoimmunità sistemica, que es caracteritza per la infiltració linfofocítica de les glàndulas exocrines, afectant predominantment les mucoses (xerostomia i xeroftalmia)
- ❑ Hi ha altres causes de xerostomia, com l'edat, la diabetes i alguns fàrmacs (antidepressius, antihistamínics, ansiolítics, diurètics...)
- ❑ Pel diagnòstic de la Sd. Sjögren és important objectivar la sd seca (Test Schirmer i/o sialometria), però a més cal una immunologia + (anti-Ro) o una biòpsia salival +.
- ❑ L'aplicació "SER-SEMFYC Autoimmunes sistèmicas" pot ser d'utilitat
- ❑ Criteris de derivació a RMT: Raynaud, xerostomia i/o xeroftalmia amb ANA+ $\geq 1/160$ i/o FR+



Artritis intermitents

- ❑ Són un grup heterogeni de quadres clínics d'etiologia desconeguda, caracteritzats per episodis d'artritis aguda recurrent amb períodes de remissió intercrisi.
- ❑ El reumatisme palindròmic és una de les formes d'artritis intermitent que cal conèixer. Es manifesta en forma de brots d'artritis mono u oligoarticular que s'autolimiten en 1-7 dies. Pot evolucionar a AR (33%) o a altres connectivopaties
- ❑ Altres malalties que poden manifestar-se com a artritis intermitent són: Gota/Condrocalsinosi, Behçet, Policondritis recidivant, Malaltia d'Still, FMF, Whipple.
- ❑ Una artritis intermitent no filiada és per si mateixa criteri de derivació a RMT





Dimarts, 26 de novembre de 2024

- 13:30 - 13:40h** Benvinguda i resum de la primera jornada
Dr. Enrique Casado. Servei de Reumatologia. CSPT
- 13:40 - 14:20h** Coxàlgia: un mateix símptoma, diferents diagnòstics
Dra. Marta Arévalo. Servei de Reumatologia. CSPT
Dra. Anna Nicolas. Medicina de Família. EAP Serraparera. Cerdanyola del Vallès
- 14:20 - 15:00h** Taller d'imatge Radiologia.: diferenciar l'artrosi d'altres patologies
Dr. Cristóbal Orellana. Servei de Reumatologia. CSPT
Dra. Carolina Córdova. Medicina de Família. EAP Barberà del Vallès.

Coxàlgia: un mateix símptoma, diferents diagnòstics.

Marta Arévalo*

Anna Nicolàs**

* Metgessa adjunta de Reumatologia a l'Hospital Universitari Parc Taulí, Sabadell.

** Metgessa adjunta de Medicina Familiar i Comunitària a l'EAP Serraparera, Cerdanyola del Vallès.

26 novembre 2024



Cas Clínic

- **Pacient home de 53 anys.**
- **Antecedents mèdics d'interès:**
 - Diabetis tip 2 amb microalbuminúria i vasculopatia perifèrica.
 - Hipercolesterolèmia
 - Hipertensió arterial.
 - Esteatosis hepàtica.
 - Artrosi de genoll esquerre secundària a fractura antiga de tibia i peroné.
 - Obesitat (IMC 30,96).
 - Depressió lleu.
- **Tractament:**
 - Metformina 850 mg /12 h i semaglutida 7 mg
 - Enalapril 20 mg / Licardipino 10 mg
 - Simvastatina 20 mg
 - Adiro 100 mg
 - Sertralina 100 mg

Reuma

Primària

Cas clínic (II)

Motiu de consulta:

- Descriu dolor de característiques mecàniques a nivell de la zona engonal esquerra i zona anterior de cama.
- De 3 mesos d'evolució.
- S'ha intensificat de forma progressiva.
- També descriu molèsties a la zona lateral de la cama.
- El dolor refereix s'exacerba amb la marxa. No el presenta en repòs.
- No descriu altres símptomes acompanyant (no febre ni sd tòxica).

Exploració física:

- Dolor engonal esquerra que augmenta amb la rotació interna de maluc i molèsties a la palpació de la zona trocantèrica.

Reuma

Primària

Cas clínic (III)

- **Orientació diagnòstica:**

Coxàlgia a estudi.

- **Pla:**

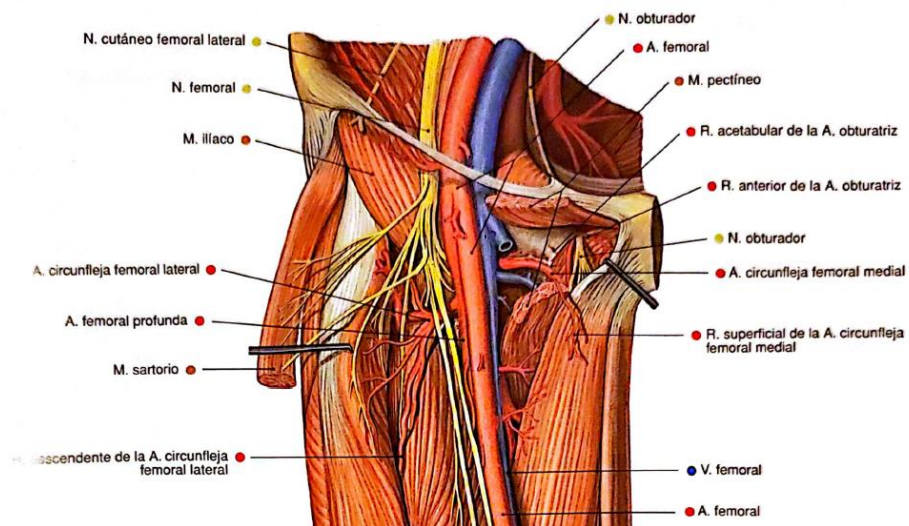
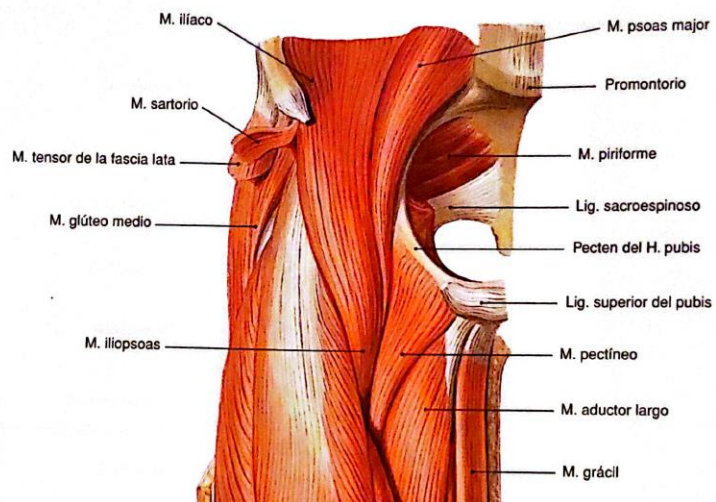
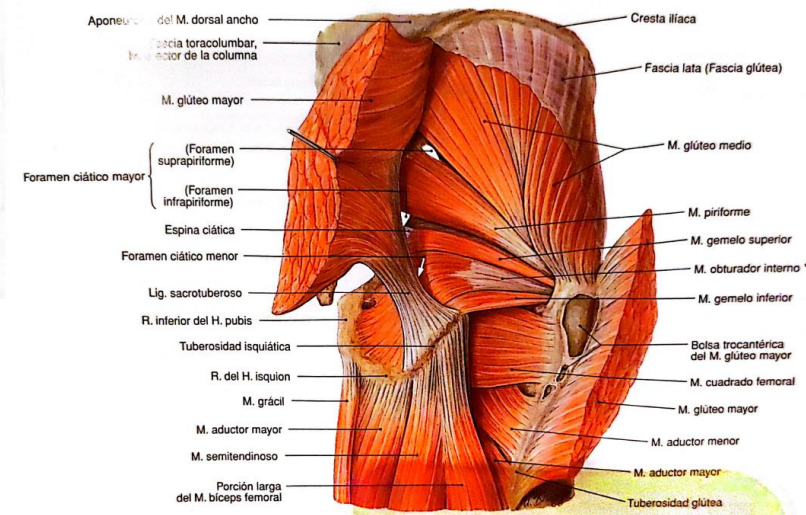
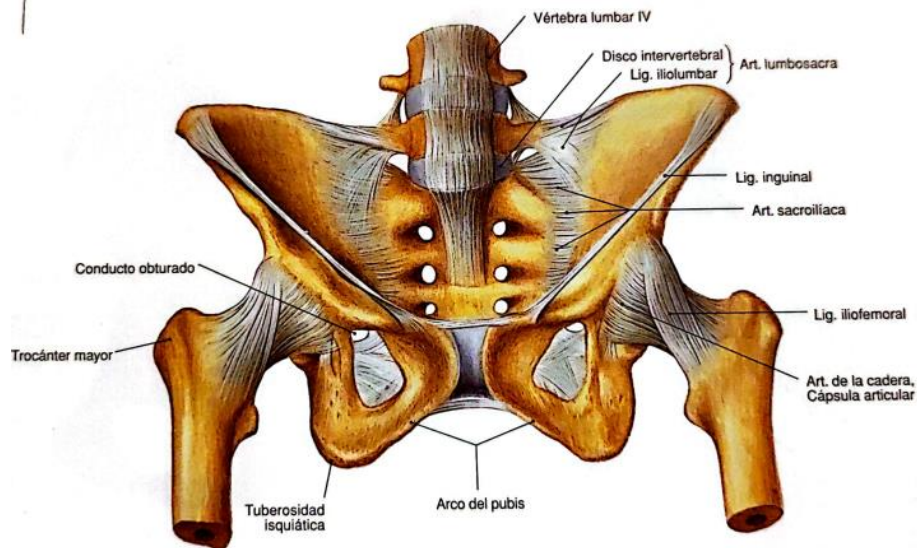
El pacient havia realitzat tractament previ amb Paracetamol i Nolotil pel seu compte i a consulta es modifica i s'inicia tractament amb Zaldiar cada 8 hores i es sol·licita Rx de maluc i pelvis per valorar, donat el temps d'evolució del quadre clínic.

Reuma

Primària

Anatomia

Reuma



Primària

Dades importants a recollir a l'interrogatori.

- Localització del dolor.
- Tipus de dolor: sord, punxant, neuropàtic...
- Instauració sobtada / insidiosa. Desencadenant?
- Ritme mecànic o inflamatori.
- Irradiació si/no i cap a on?
- Clínica acompanyant: febre, sd tòxica...



Escenaris clínics

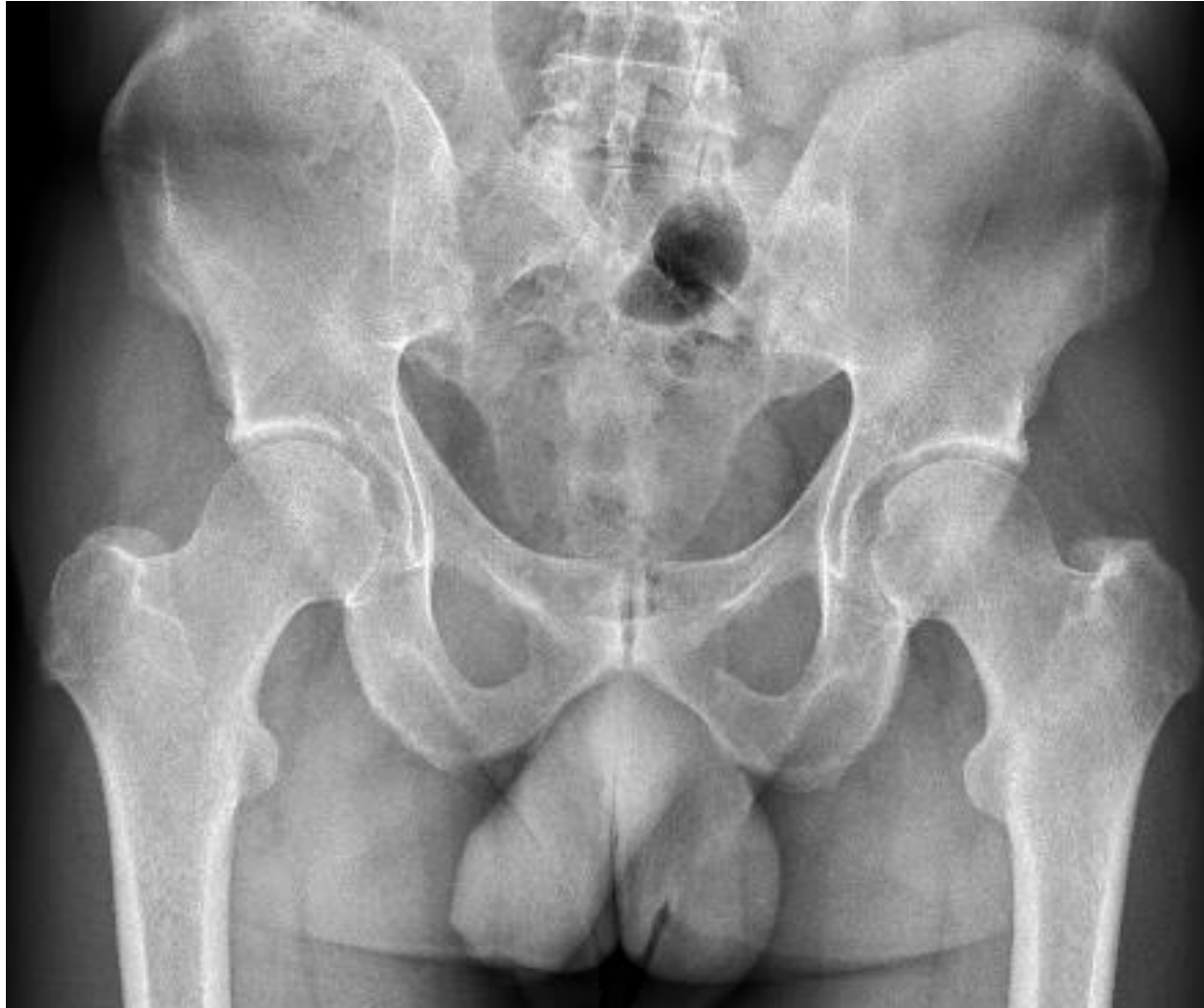1. Sd d'anca (origen primari coxofemoral):

- Dolor engonal desencadenat a la mobilització del maluc, sol anar acompanyat de limitació.

Causes:

- Coxartrosi.
- Impingement/displàsia.
- Osteonecrosi.
- Osteoporosi transitòria.
- Coxitis (inflamatori, microcristal·lina, infecciosa).
- Fractura fèmur.
- Altres: tumor ossi, M1...





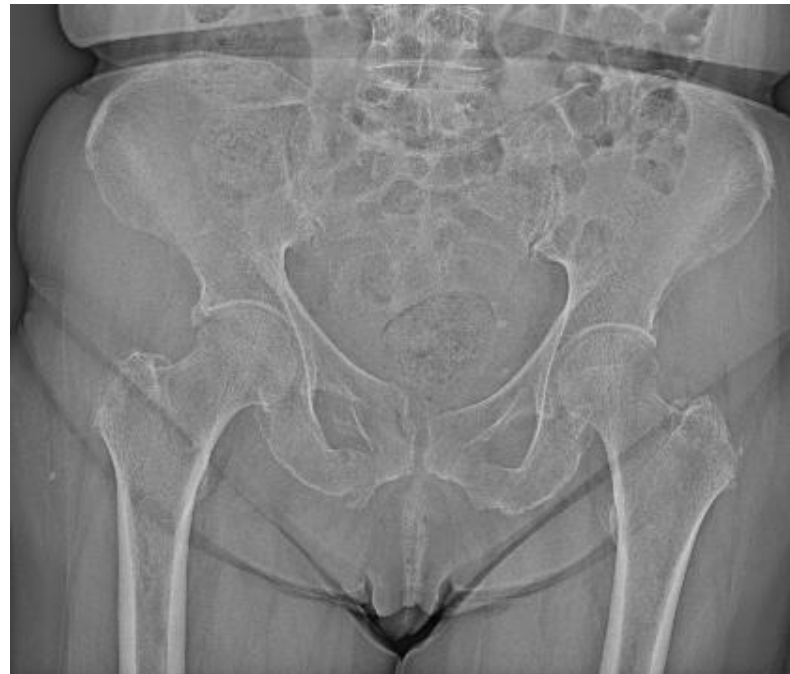EA + displàsia bilateral malucs

Escenaris clínics

2. Fractura de branca pèlvica (ilio/isquiopubiana):

Dolor engonal d'origen extraarticular.

Mecànic; antecedent traumàtic o no.



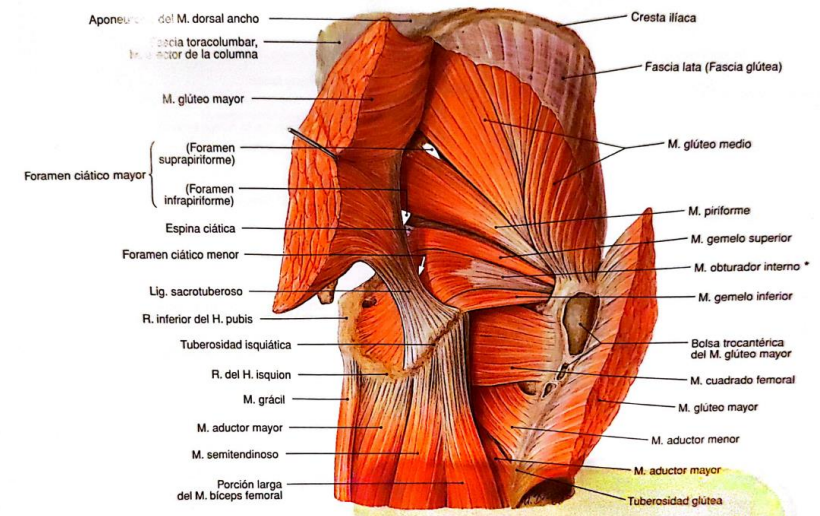
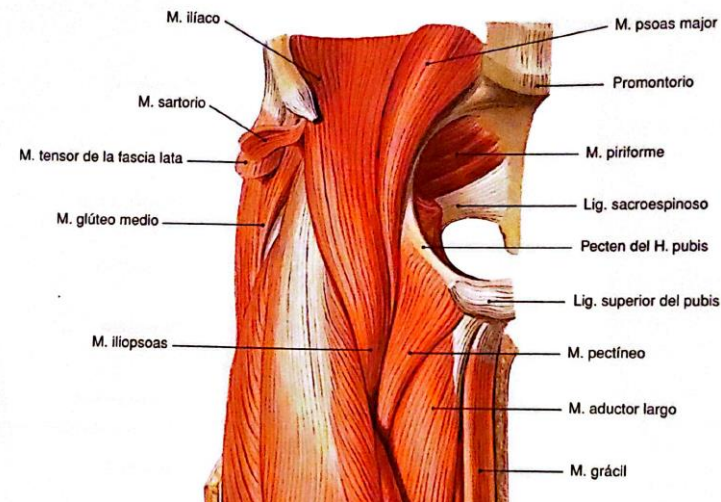
Escenaris clínics

3. Patologia muscular: dolor mecànic, a la càrrega o a la distensió:

Regió anterior (ej. Adductors).

Regió posterior (ej. sd Piramidal).

Maluc en ressort.



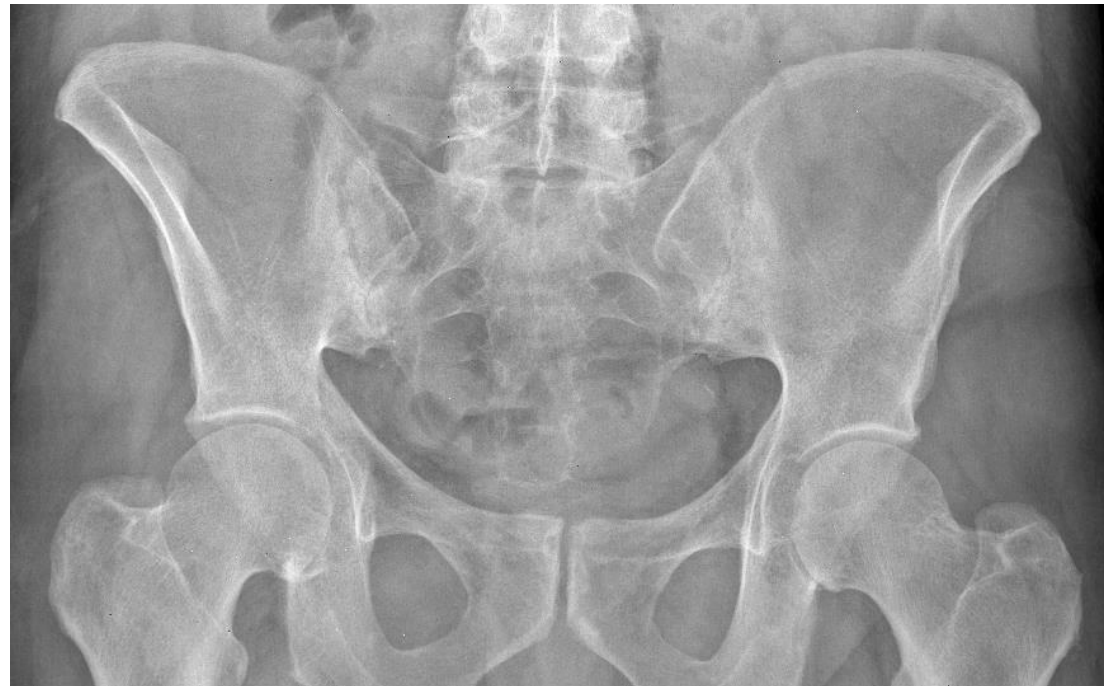Reuma

Primària

Escenaris clínics

4. Sd sacroilíac (mecànic/inflamatori):

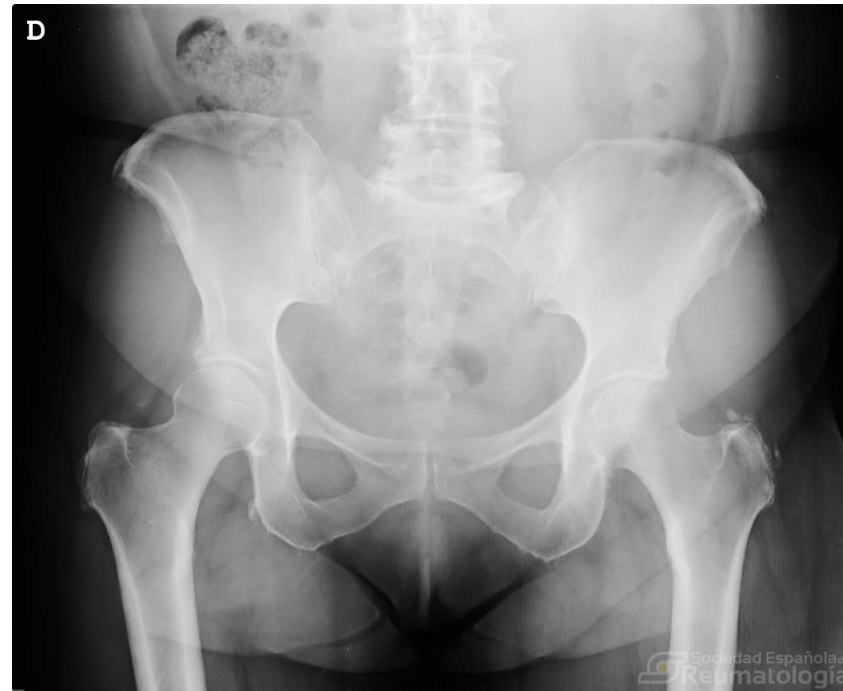Dolor regió posterior/natja, maniobres SI (Fabere, cizalla)



Escenaris clínics

5. Trocanteritis (t. Gluti mig):

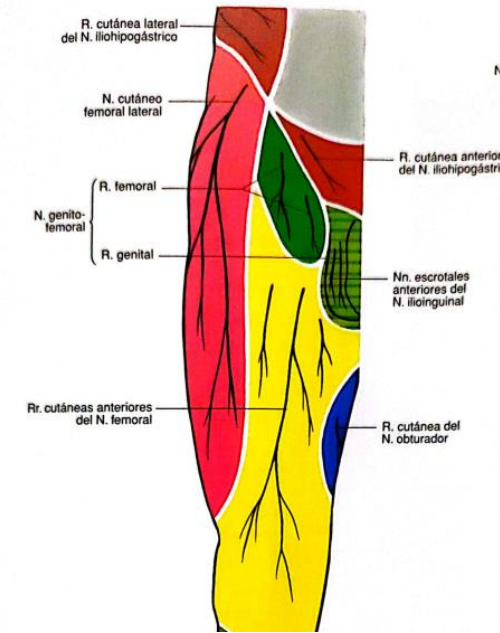
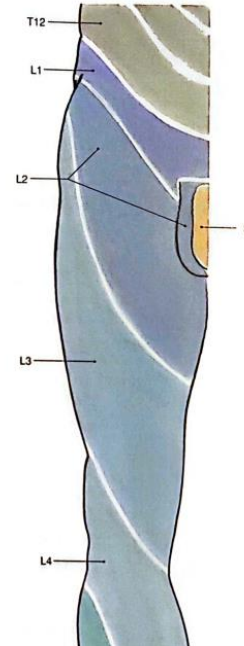
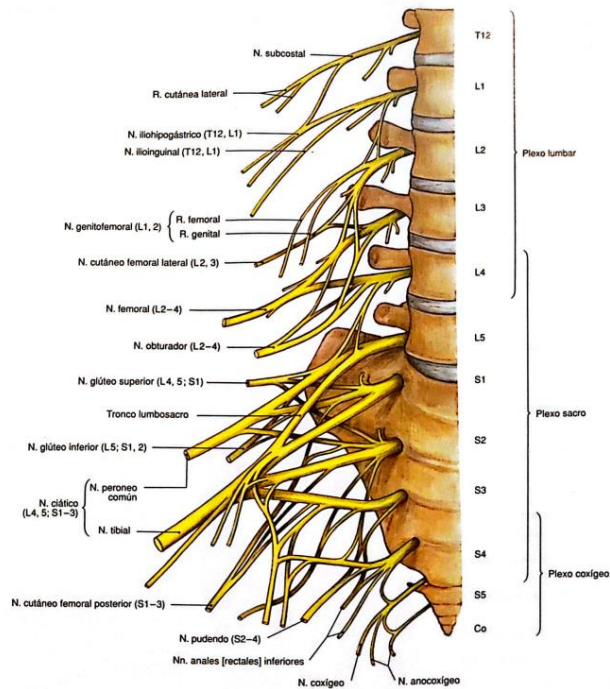
Mecànic, lateral/posterolateral, EF dolor a palpació directa



*Imatge procedent del fons
d'imatge de la SER*

Escenaris clínics

6. Afectació radicular L1-L2-L3: hernia discal, plexopatia lumbar. Dolor neuropàtic; EF maniobres radiculars (lasegué invertit)



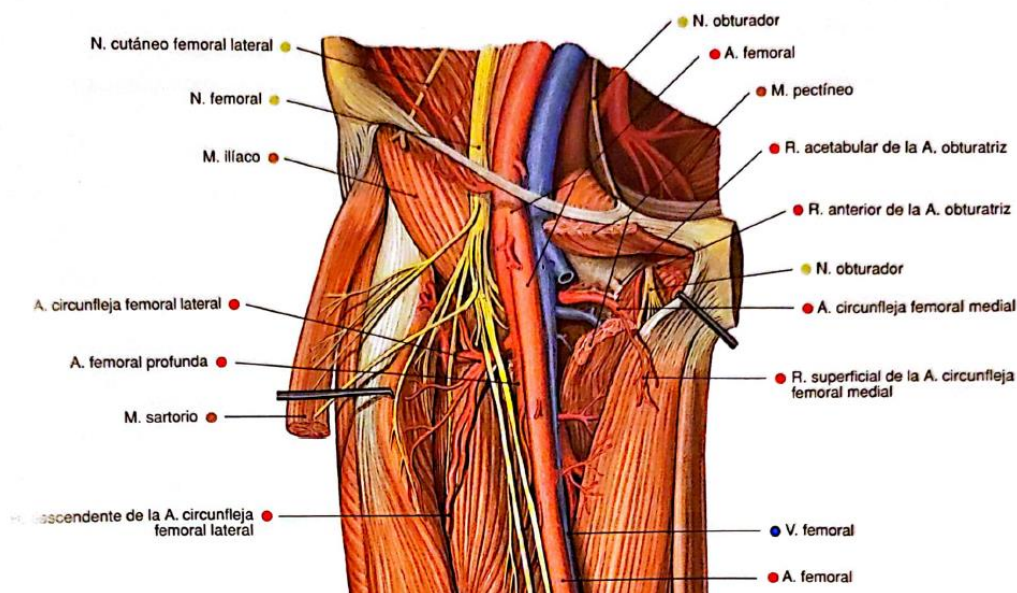
Reuma

Primària

Escenaris clínics

7. Sd femorocutani / meràlgia parestèsica: (compressió cinturó, obesos, embarassades...)

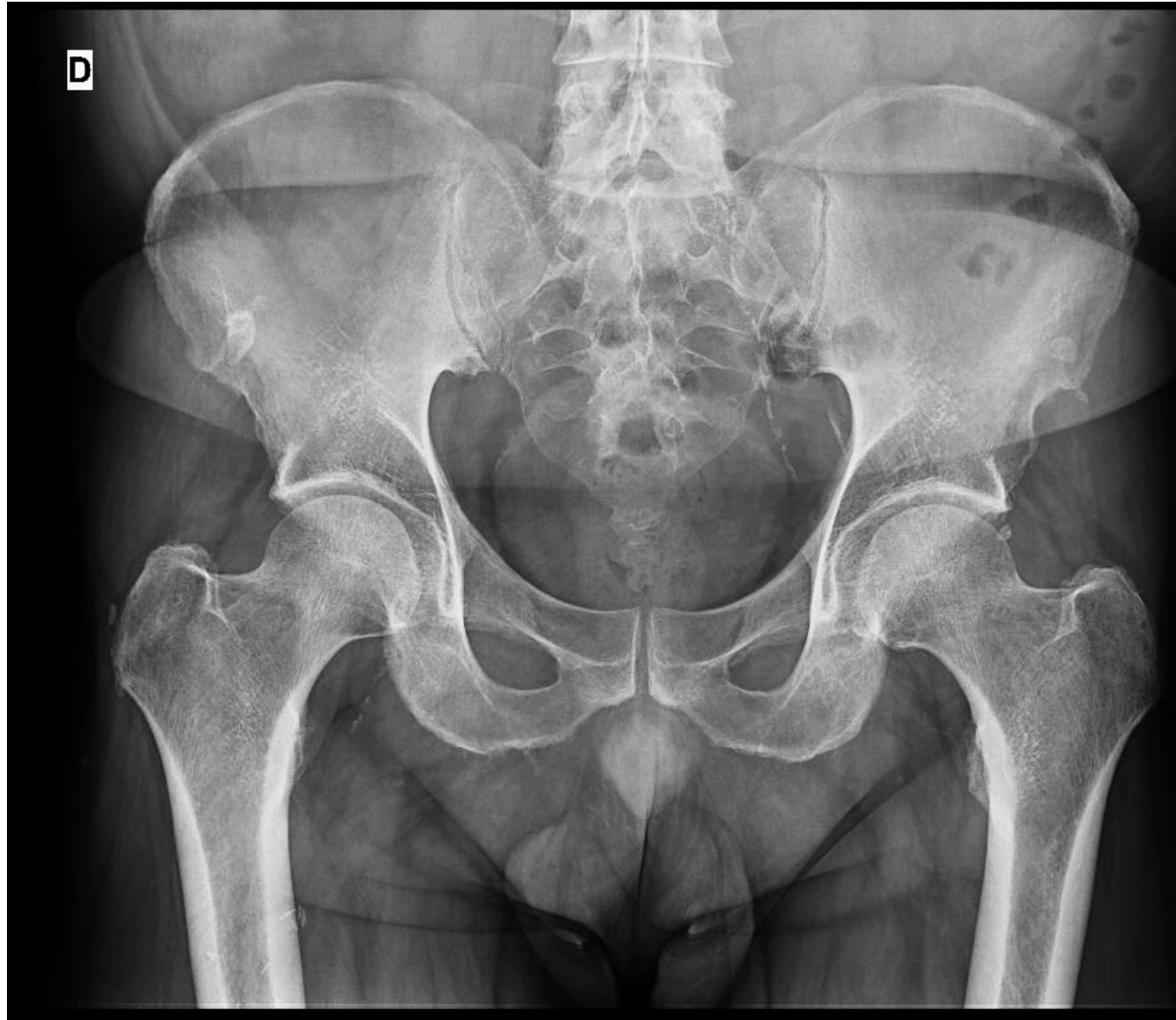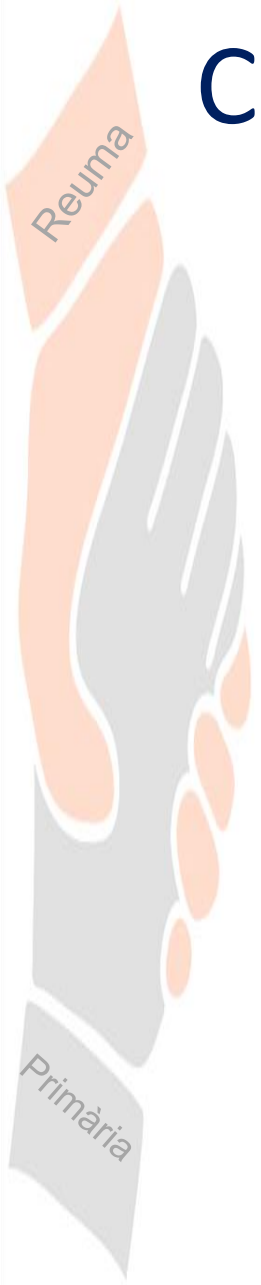
Dolor anterolateral de caract neuropàtiques/adormiment.



Reuma

Primària

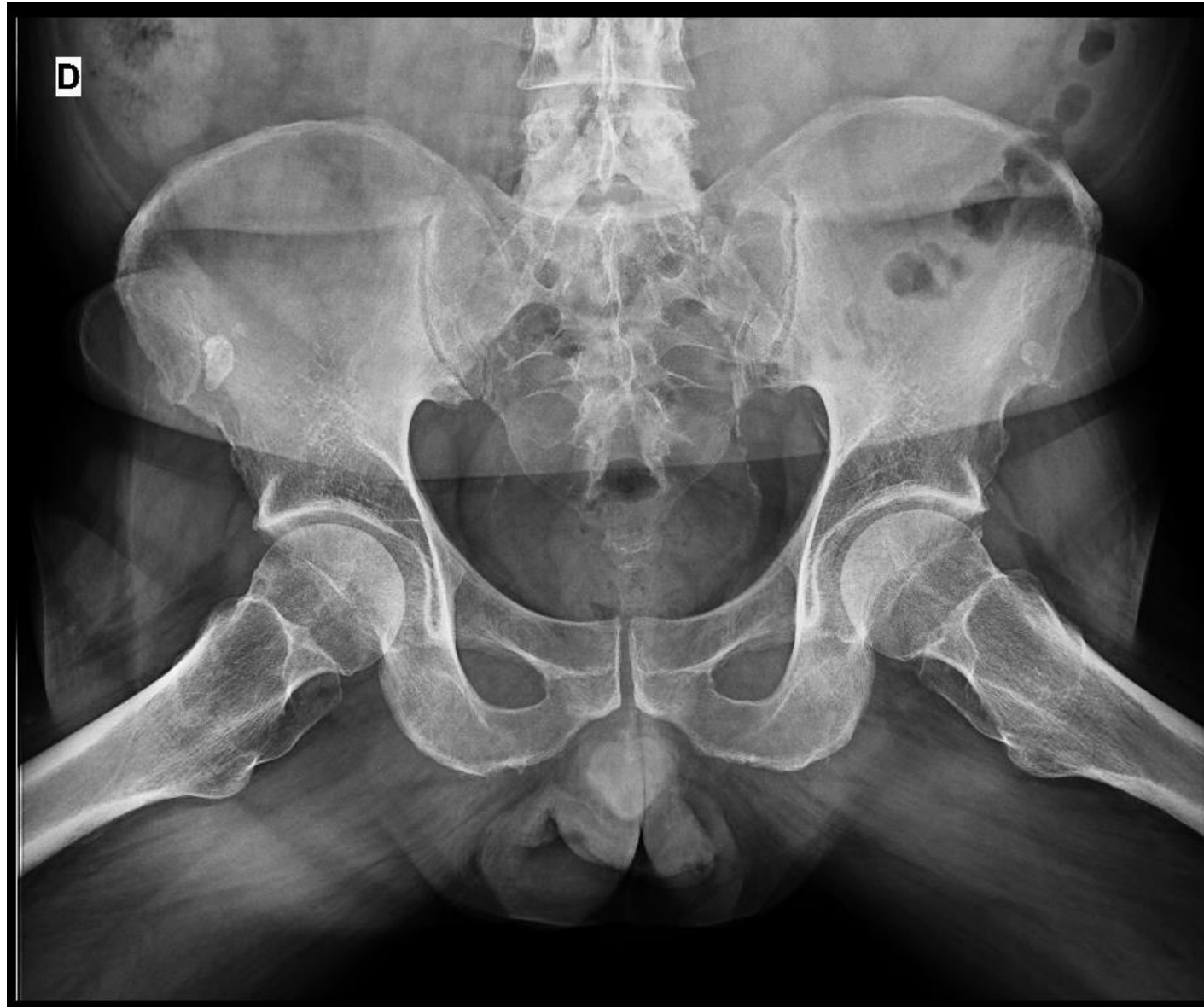Cas clínic (IV)



Cas clínic (V)

Reuma

Primària



Cas clínic (VI)

Rx de Maluc 1-2 PROJECCIONS:

Es sol·licita informe a radiologia per dubte a nivell de la zona de espina iliaca:

- L'imatge d'irregularitat de l'espina iliaca anteroinferior pot correspondre a la lesió per tracció en l'inserció del múscul recte femoral. Donada la clínica i la seva duració es recomana ampliar estudi mitjançant una RM.

Reuma

Primària

Cas clínic (VII)

- Durant l'espera per la realització de la RM, el pacient va presentar un empitjorament del dolor a nivell de cara anterior de maluc i zona engonal esquerra que s'exacerbava amb la marxa.
- Va iniciar també amb dolor a nivell de maluc dret, dificultant la marxa i requerint de l'ús de mesures de suport i escalada de tractament analgèsic.

Reuma

Primària

Cas clínic (VIII)

- **RM pelvis masculina:**

En el cap femoral bilateral, s'observen lesions òssies subcondrals, de predomini anterior i superior, observant dos focus en cap femoral dret de 15mm i 20mm; i esquerre més gran de 32mm de diàmetres aproximats, sense edema ossi adjacent, ni imatge de fractura subcondral, compatibles amb focus d'infarts òssis, necrosi avascular bialteral.

L'espai articular coxofemoral esquerre amb cartílag aparentment conservat. No es visualitza líquid articular en quantitat significativa.

Tendó proximal del recte femoral esquerre de gruix i senyal conservades.

Discreta tendinosi del gluti menor adjacent al trocanter major bialteral, més marcat en el costat dret.

Els grups musculars son simètrics i no demostren alteracions de senyal significatives.

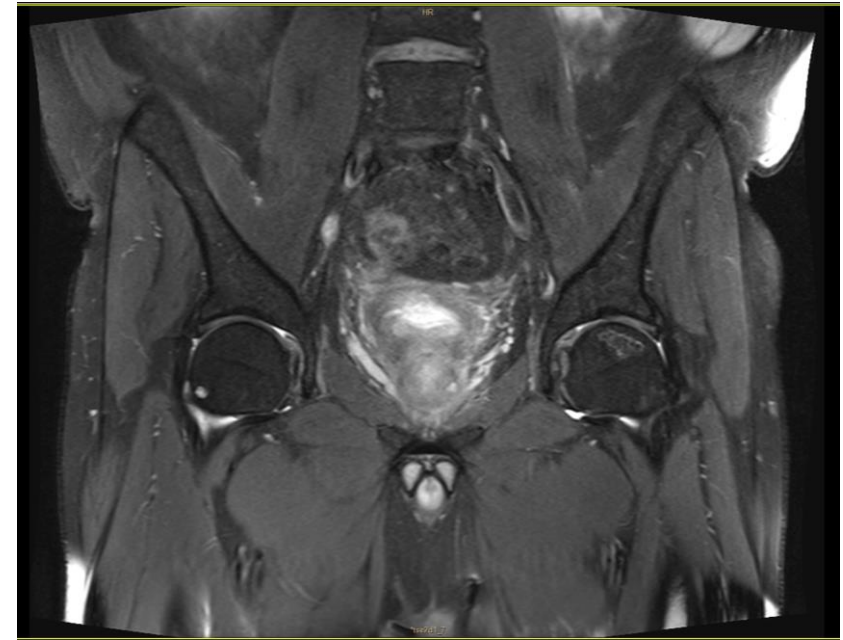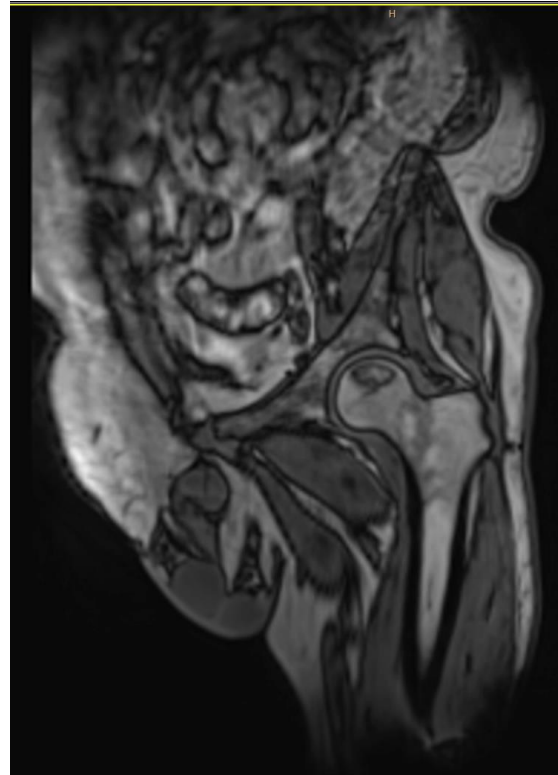
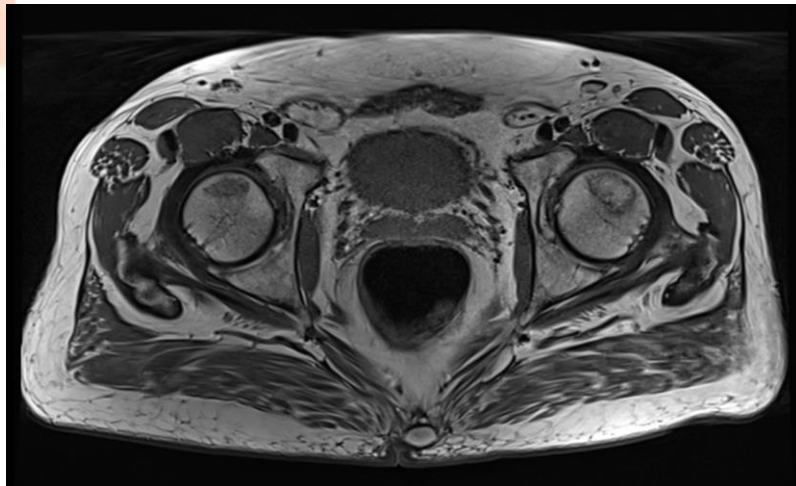
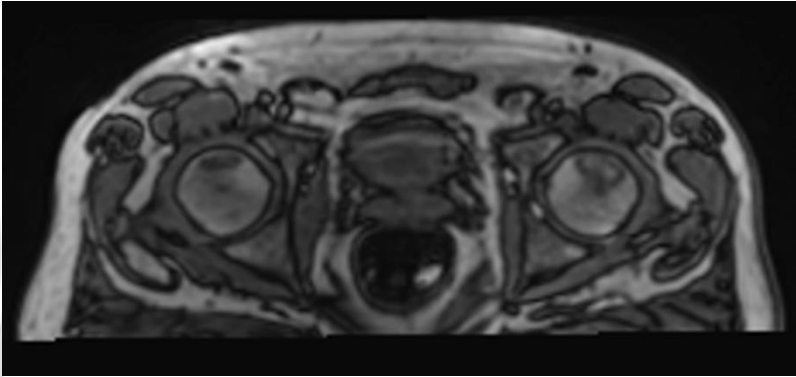
CONCLUSIÓ:

Focus de necrosi avascular bilateral en caps femorals, sense edema ossi ni fractura subcondral associats.

Tendó proximal del recte femoral esquerre dins de la normalitat.

Cas clínic (IX)

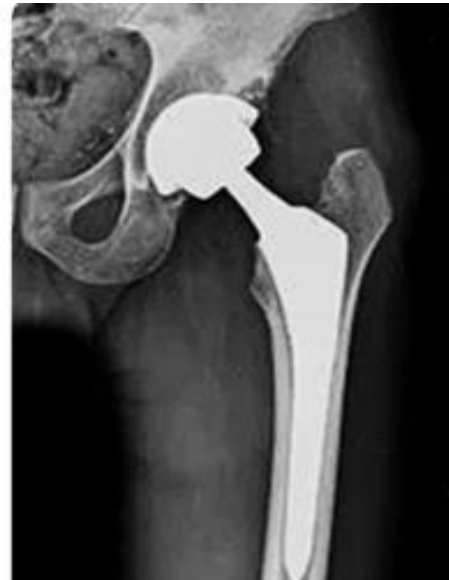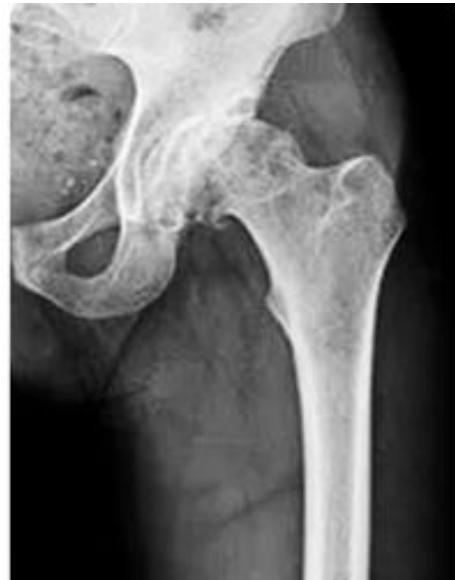Reuma



Primària

Cas clínic (X)

El pacient es va derivar a Traumatologia i actualment li han col·locat una pròtesis total de maluc esquerre.



Necrosis avascular del cap del fèmur (I)

- **Prevalença:**

Alta incidència en pacients joves d'entre 30-50 anys, predomini en homes.

- **Factors de risc:**

- Ús de corticoides.
- Consum de alcohol i tabac.
- Postraumàtiques (fractura del coll femoral, fractures-luxacions de maluc, fractura acetabular) o microtraumatismes.
- Arterioesclerosi.
- Diabetes mellitus.
- Hiperlipidèmia.
- Esteatosis hepàtica.
- Hiperuricèmia i gota.
- Malaltia de Cushing.
- LES i altres connectivopaties.



Necrosis avascular del cap del fèmur (II)

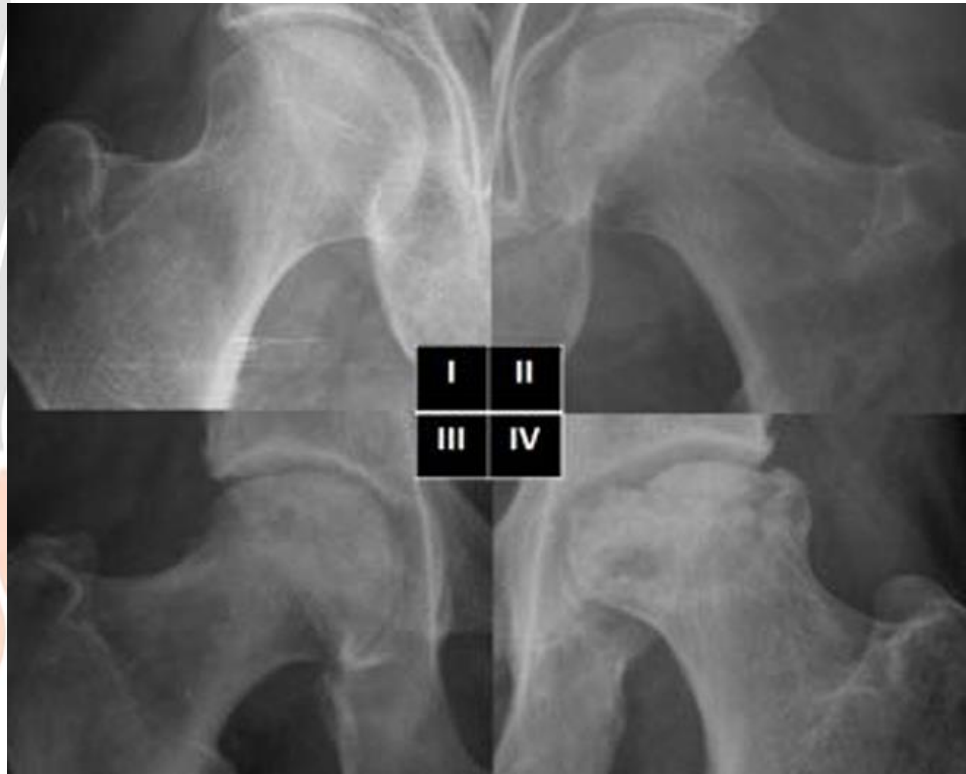
Tabla 1. Clasificación de Ficat y Arlest de necrosis de cabeza femoral

Estadio 0 o Pre-clínico	Paciente asintomático. Diagnóstico de sospecha por osteonecrosis contralateral o factores de riesgo. No lesiones objetivables en pruebas de imagen.
Estadio 1 o Pre-radiológico	Paciente sintomático con Rx normal. Lesiones objetivables en RM.
Estadio 2 o Reparativo	Imágenes radiológicas de esclerosis difusa con quistes óseos. Signo de la luna creciente. Fractura subcondral.
Estadio 3 o Colapso	Empeoramiento clínico con clara limitación del rango de movilidad. Colapso articular evidente.
Estadio 4 o Degeneración progresiva	Progresiva deformación de la cabeza femoral con disminución del espacio articular y aparición de cambios degenerativos a nivel acetabular.

Reuma

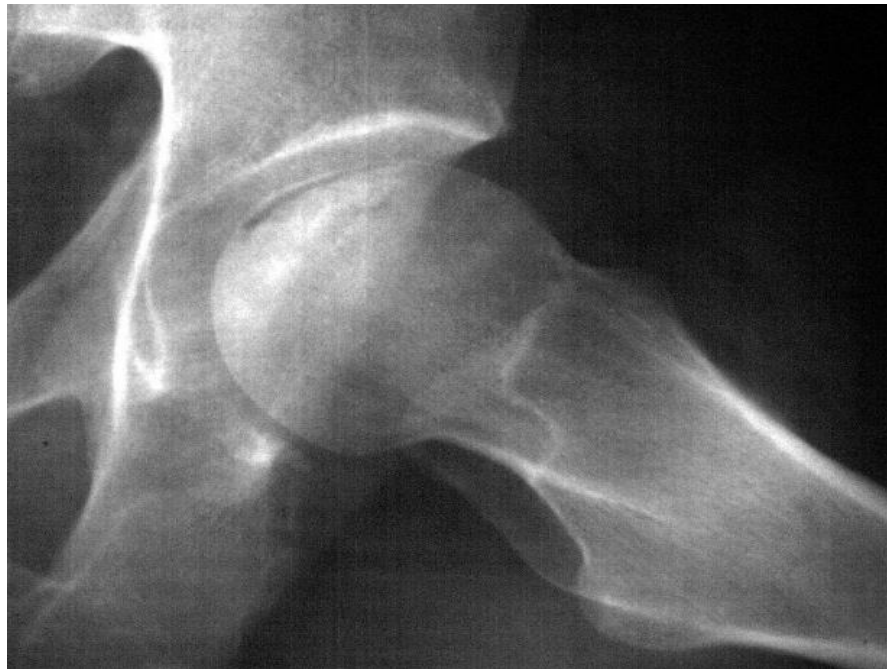Primària

Radiologia (I)



- I: Normal.
- II: Àrea focal d'osteopènia a la regió subcondral.
- III: Canvis escleròtics i discret col·lapse cortical.
- IV: Completa deformitat del cap femoral, acompanyat de canvis acetabulars.

Radiologia (II)



- Estadi III: Col·lapse subcondral, produïnt el signes de la mitja lluna.

Reuma

Primària

Torn de preguntes





Taller d'imatge Radiologia: diferenciar l'artrosi d'altres patologies

Ponents:

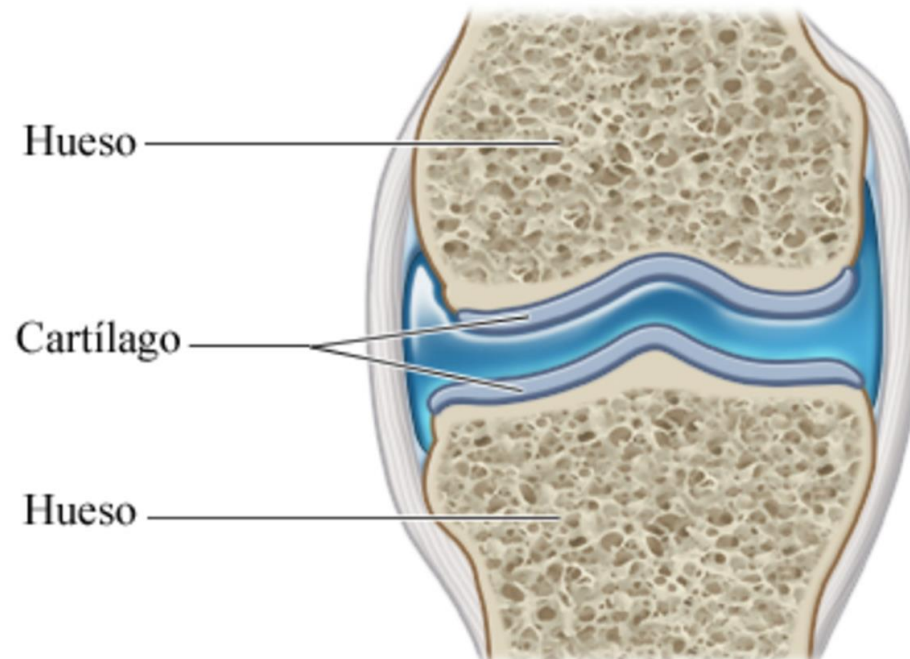
Dra. Carolina Córdova. Medicina de Família. EAP Barberà del Vallès.

Dr. Cristóbal Orellana. Servei de Reumatologia. CSPT

Data 26 nov 2024

OSTEOARTROSIS

- Es una patología en la que se produce fundamentalmente una afectación del cartílago articular



OSTEOARTROSIS (OA)

- **SIGNOS RADIOLÓGICOS GENERALES**
 - ALINEACIÓN
 - MINERALIZACIÓN DEL HUESO
 - ESPACIO ARTICULAR
 - TEJIDOS BLANDOS
 - DISTRIBUCIÓN



OSTEOARTROSIS (OA)

HALLAZGOS CARACTERÍSTICOS DE LA OSTEOARTROSIS (AO)

- OSTEOFITOS
- PINZAMIENTO ARTICULAR (DISMINUCIÓN DEL ESPACIO ARTICULAR)
ASIMÉTRICO
- ESCLEROSIS SUBCONDRALES
- GEODAS (QUISTES SUBCONDRALES)



Características radiológicas generales de las artropatías inflamatorias periféricas

- Aumento de partes blandas (tumefacción articular)
- Osteopenia periarticular **(AR)**
- Condrolisis (disminución simétrica del espacio articular) **(AR)**
- Erosiones (periarticulares) **(AR, a.psoriásica)**
- Proliferación ósea/periostitis **(artritis psoriásica)**
- Destrucción articular **(RMT inflamatorios evolucionados, sépticas)**
- Artrosis secundaria **(secuela)**



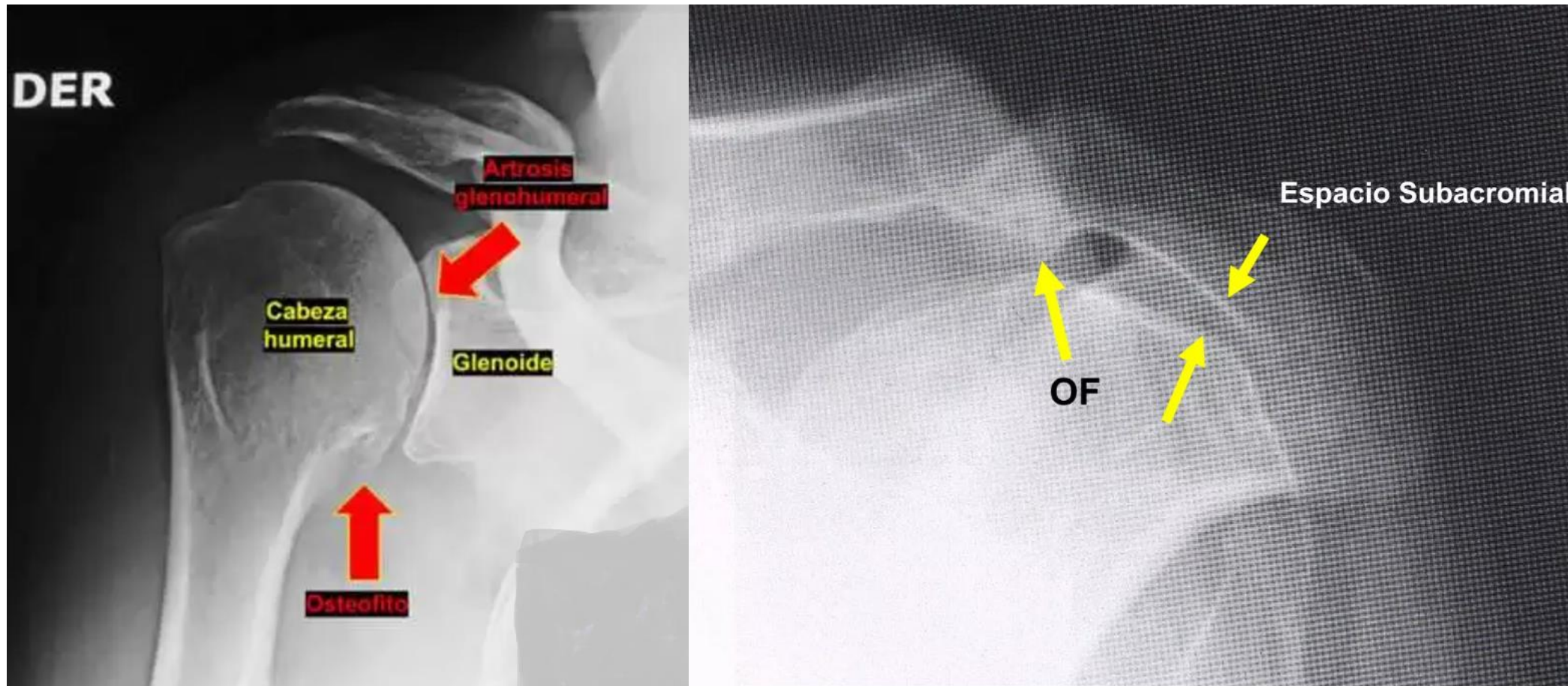
Características radiológicas generales de las espondiloartropatías inflamatorias

- Esclerosis en “corners”
- Proliferación ósea = sindesmofitos (**EA, artritis psoriásica**)
 - “finos” y simétricos – **EA**
 - “gruesos” y asimétricos – **Apso**
 - “gruesos” y asimétricos – **EII**
 - **DISH** - “gruesos” y asimétricos pero no sacroileitis
- Erosiones (periarticulares) (**EA, a.psoriásica**)
- Osteopenia (**espondilodiscitis séptica**)
- Disminución irregular, erosiones plataformas vertebrales (**espondilodiscitis séptica**)

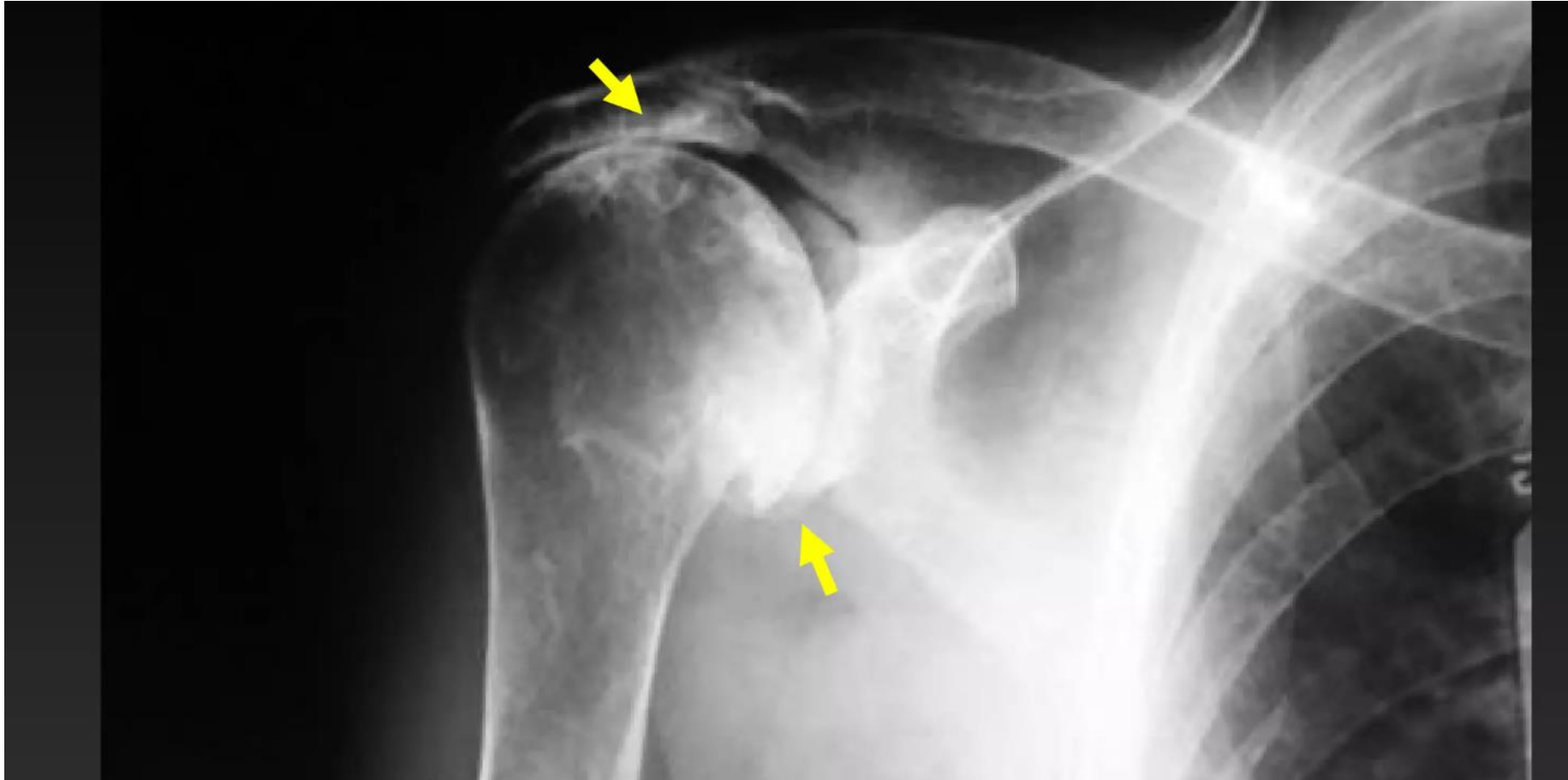
Reuma

Primària

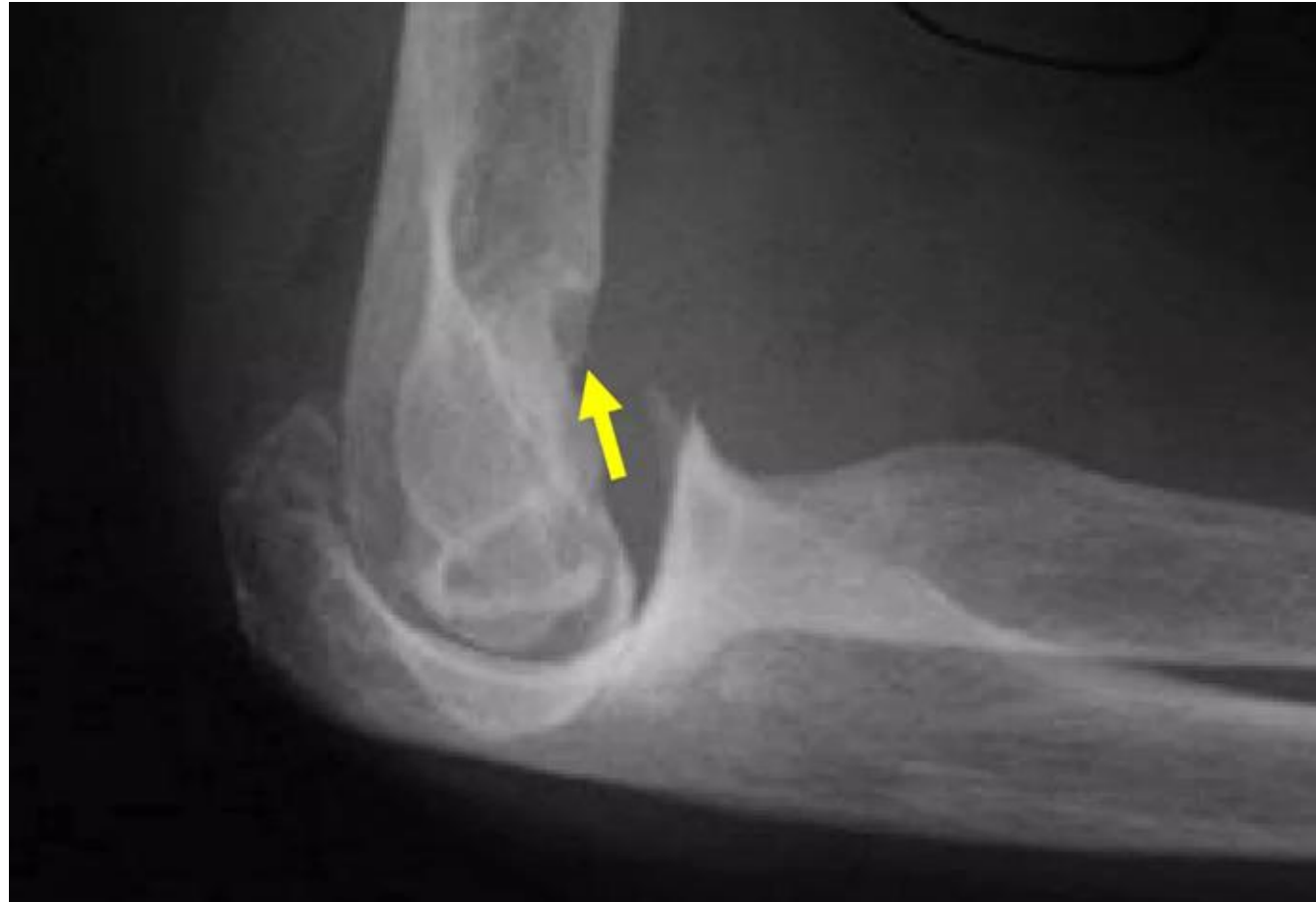OSTEOARTROSIS (OA)



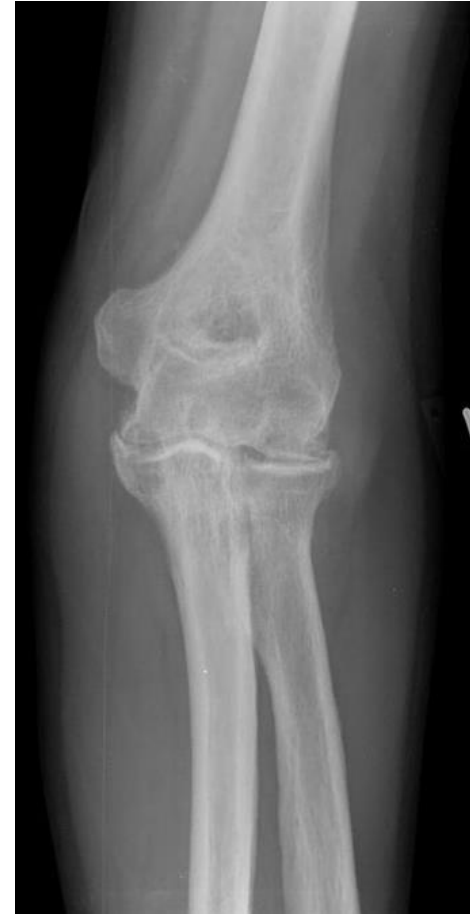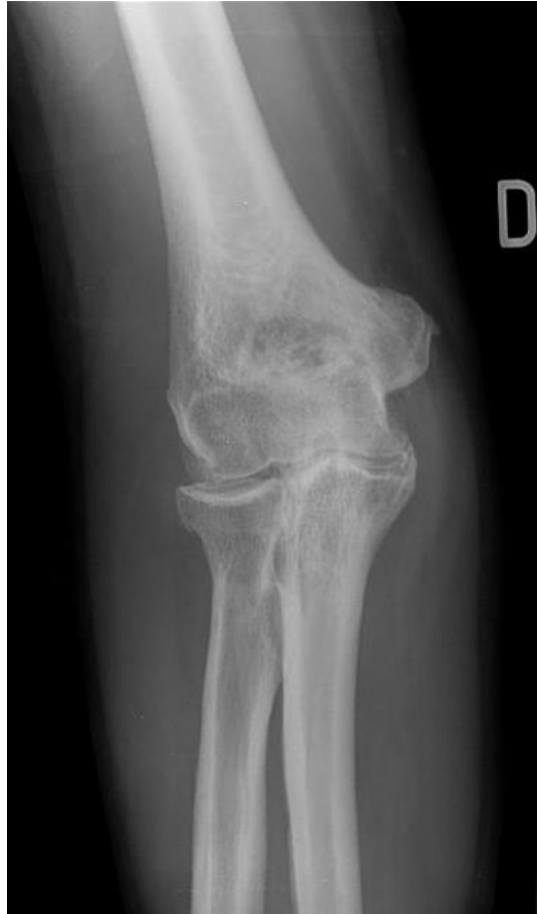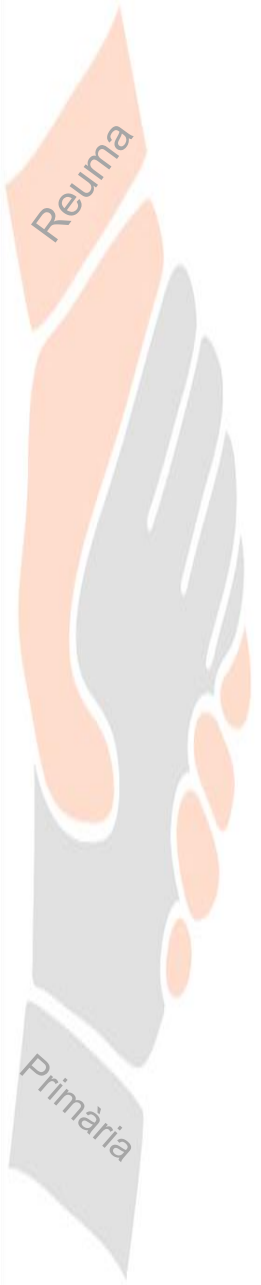
OSTEOARTROSIS (OA)



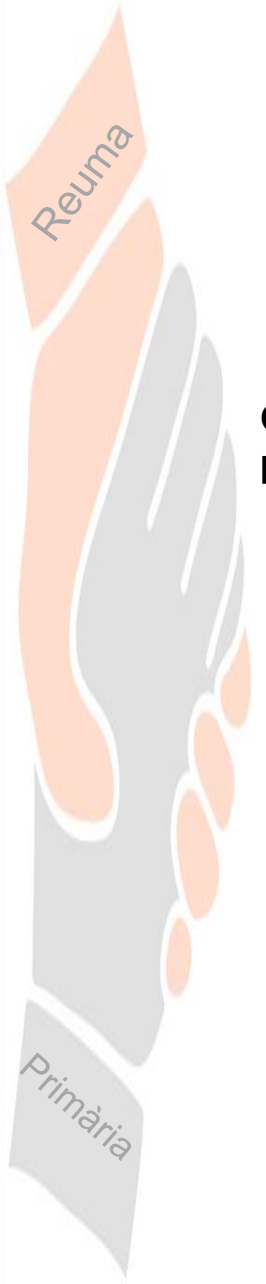
OSTEOARTROSIS (OA)



OSTEOARTROSIS (OA)

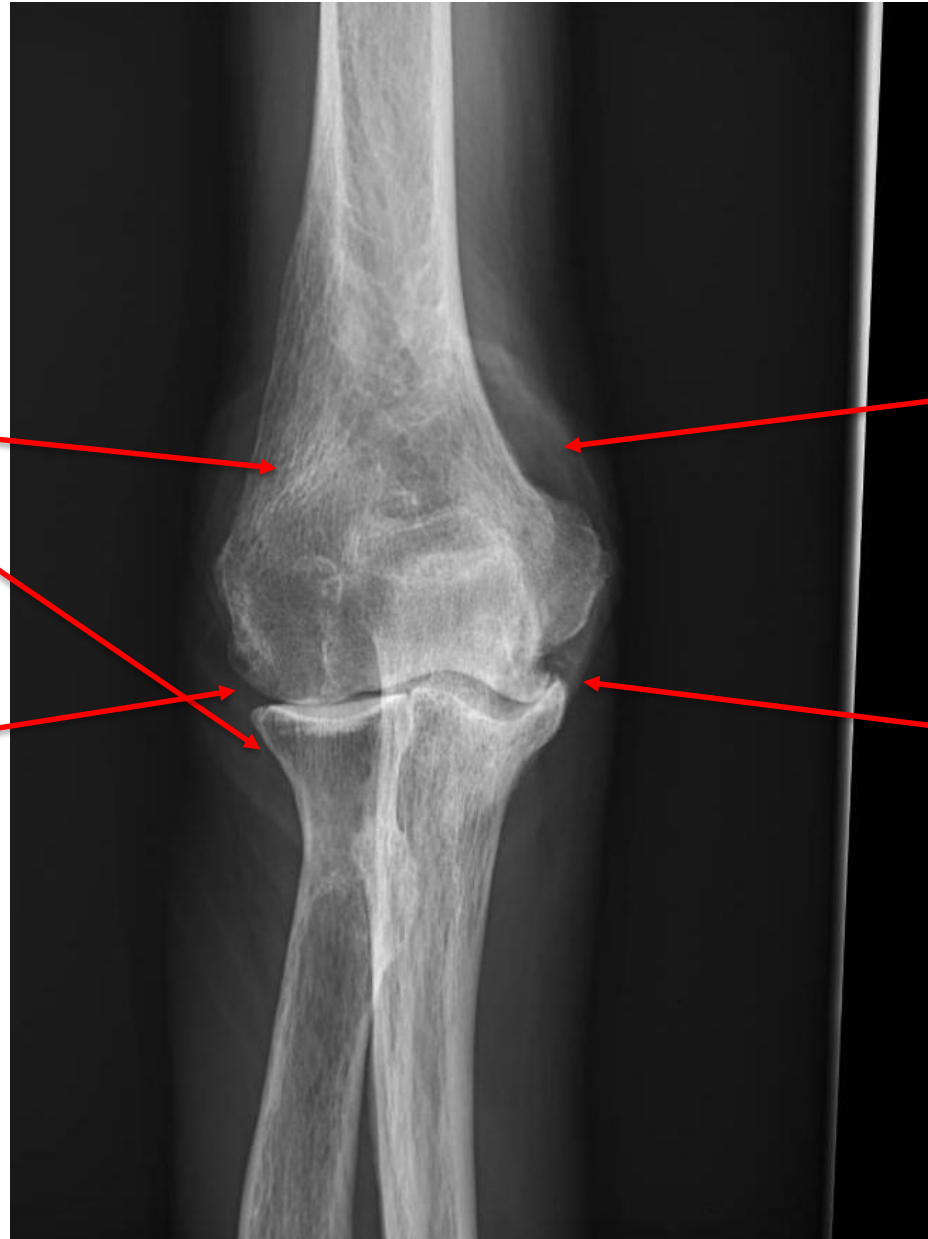

Artritis Reumatoide



Osteopenia periarticular

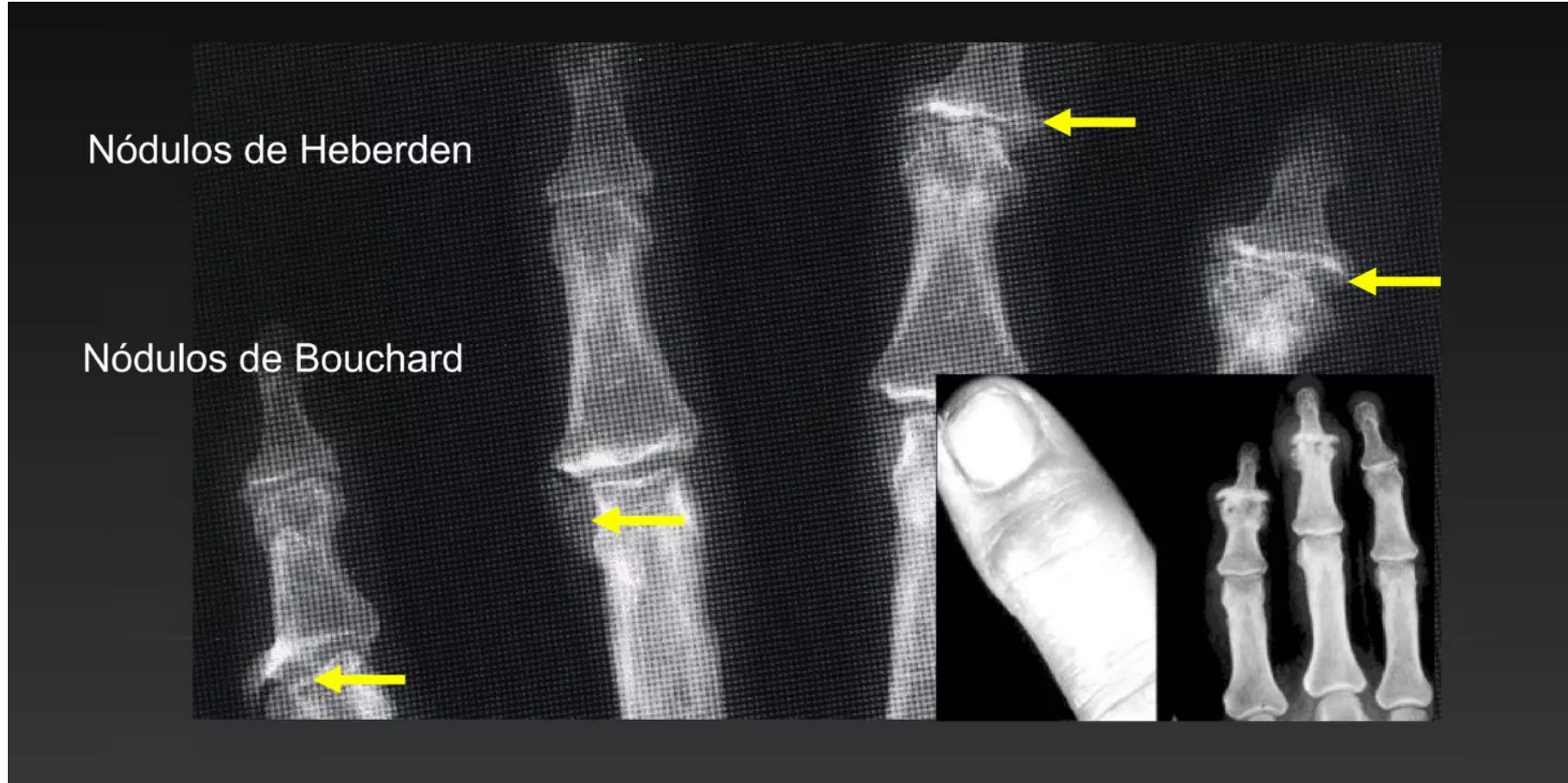
Condrolisis



Tumefacció/aumento partes blandas

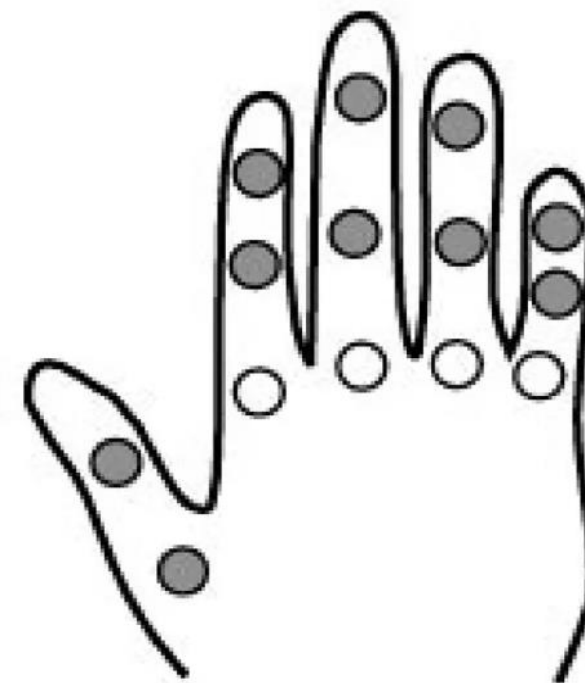
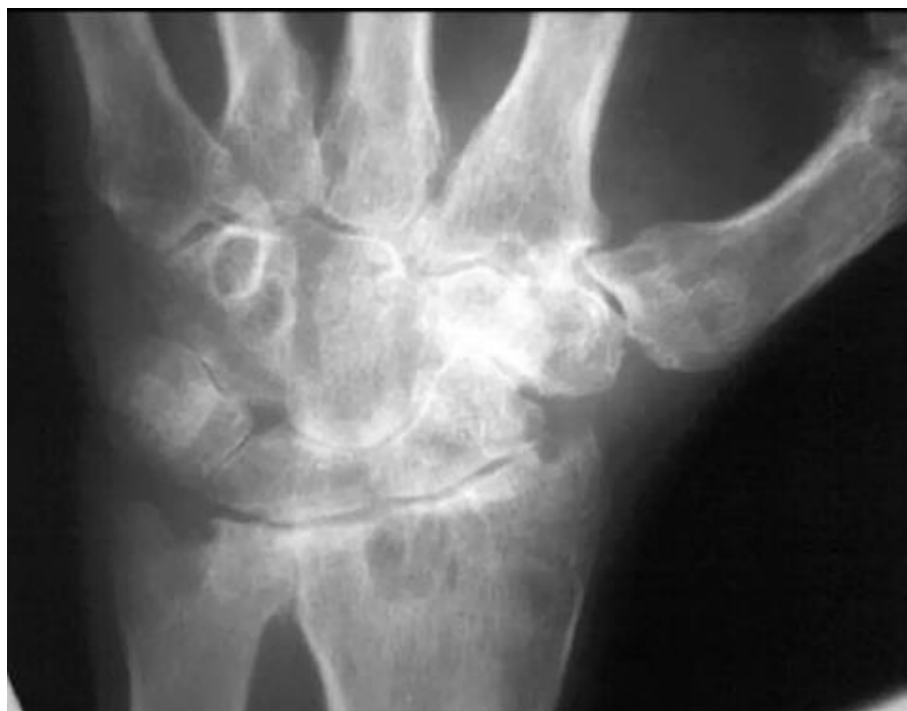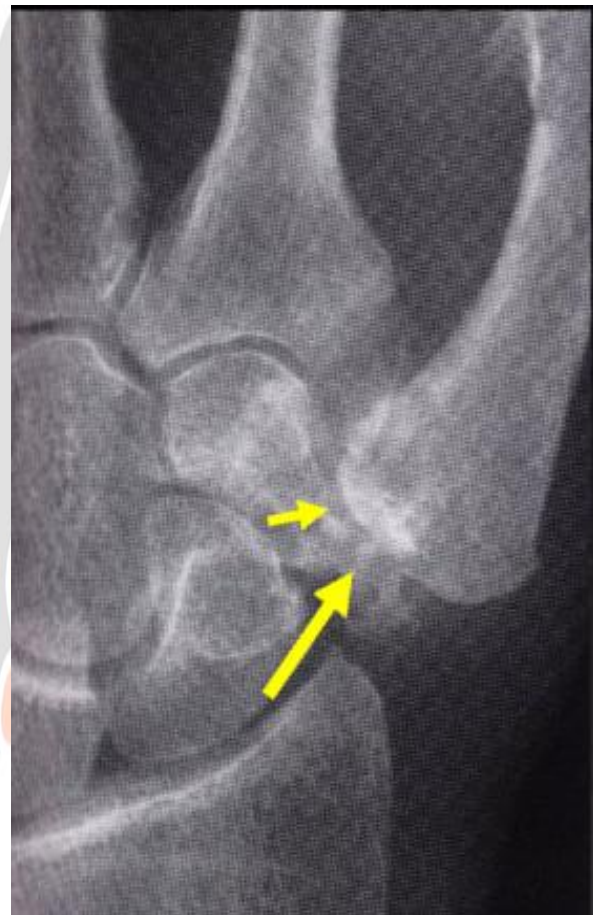Artrosis secundaria

OSTEOARTROSIS (OA)



OSTEOARTROSIS (OA)

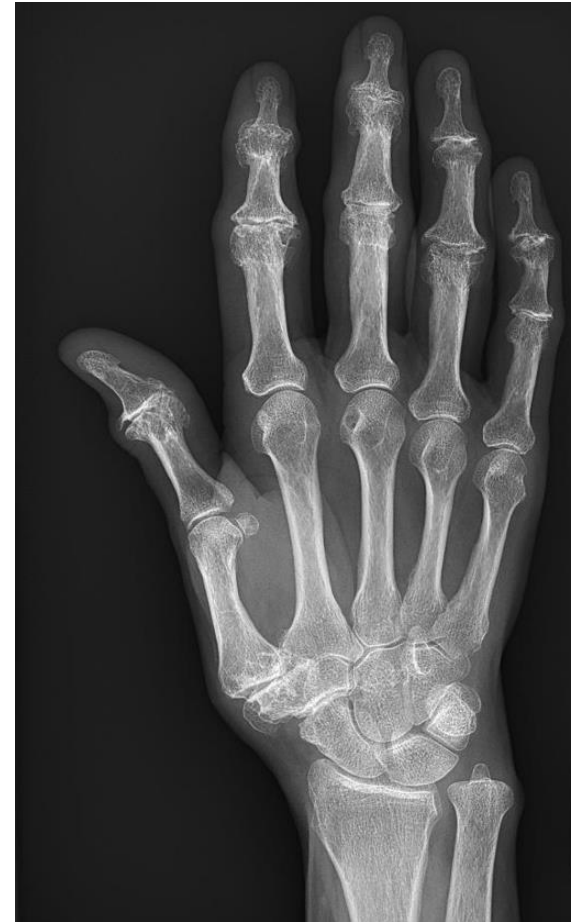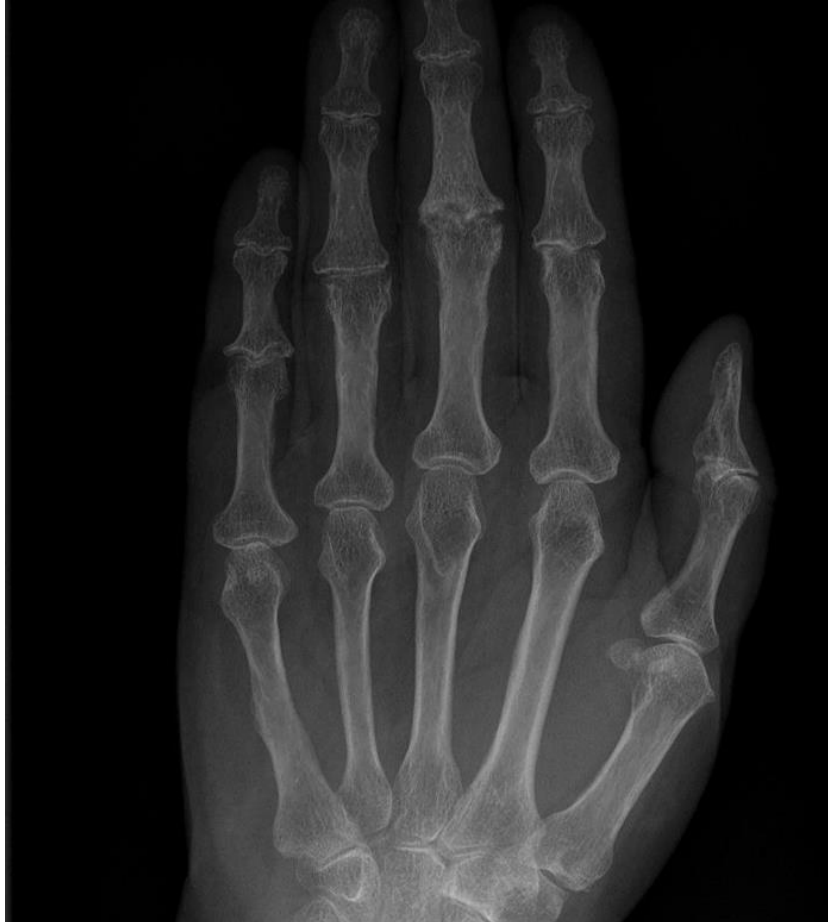Reuma



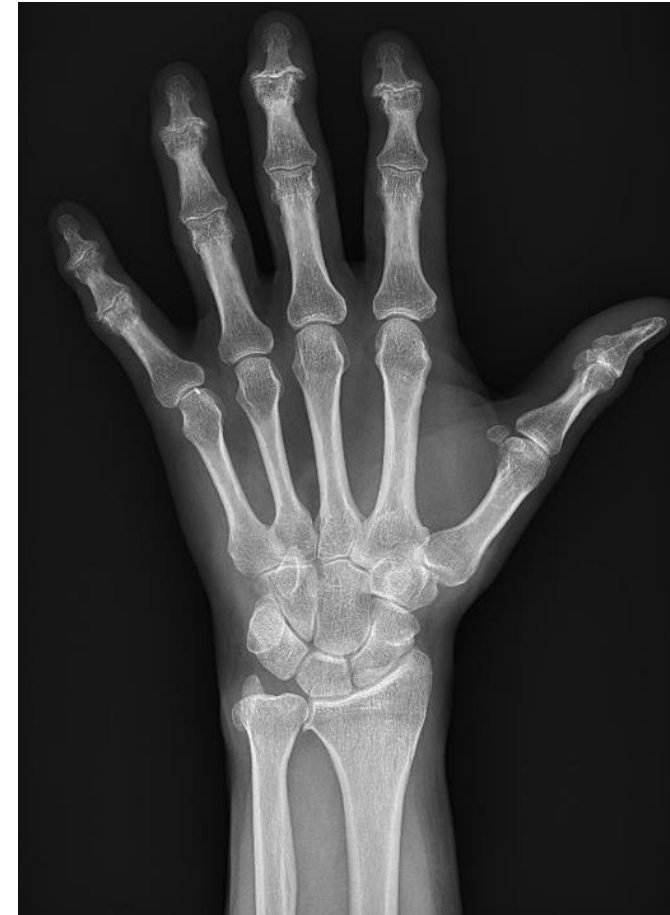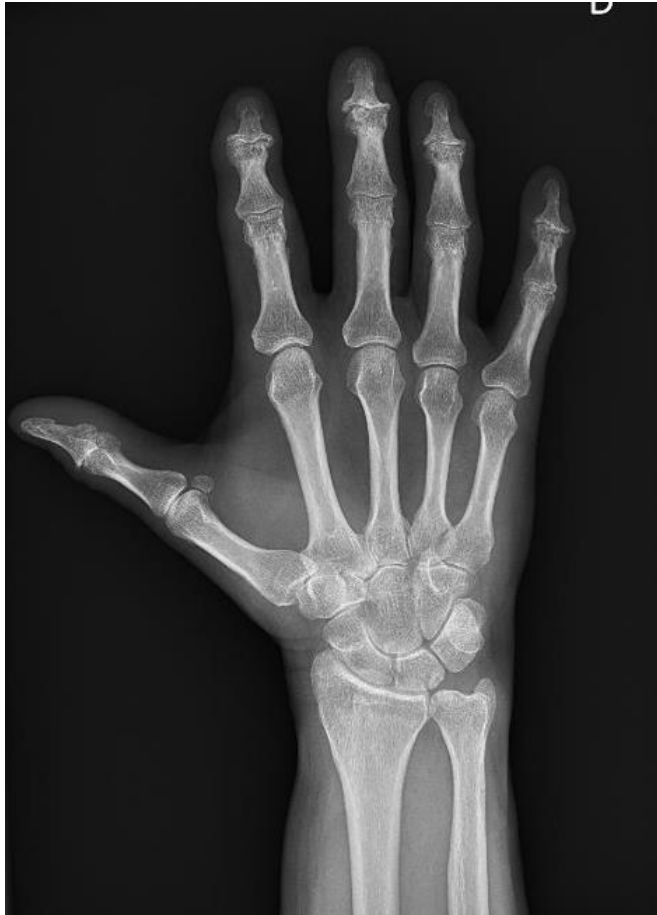OA

Primària

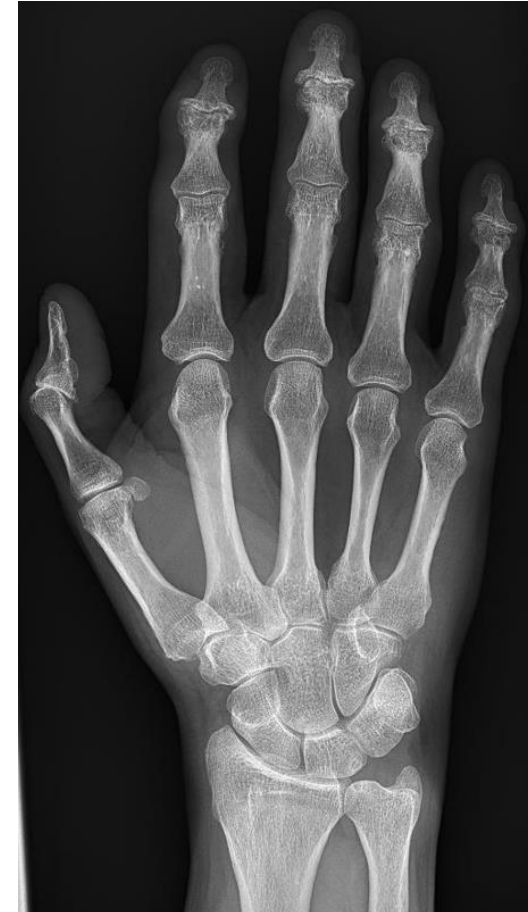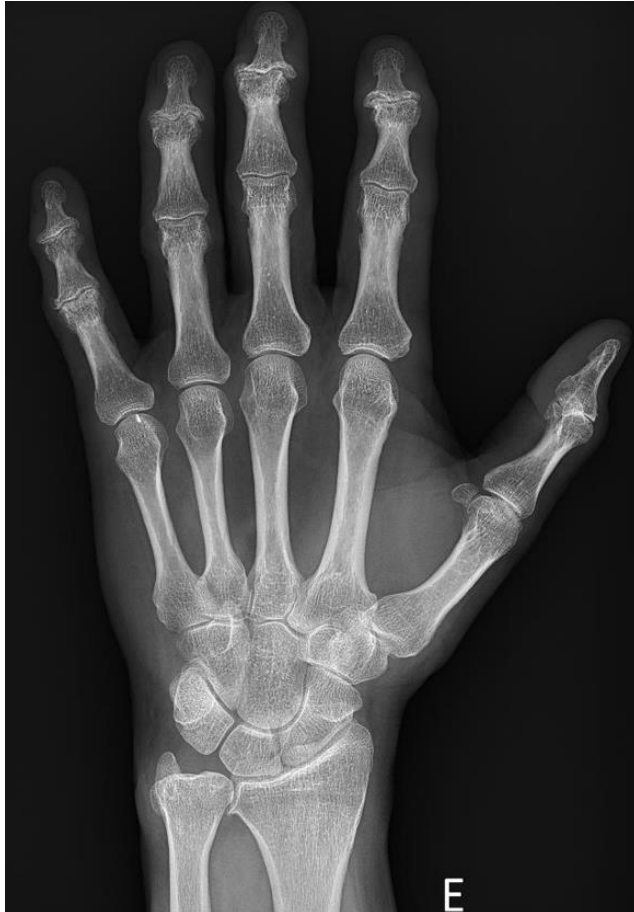OSTEOARTROSIS (OA)



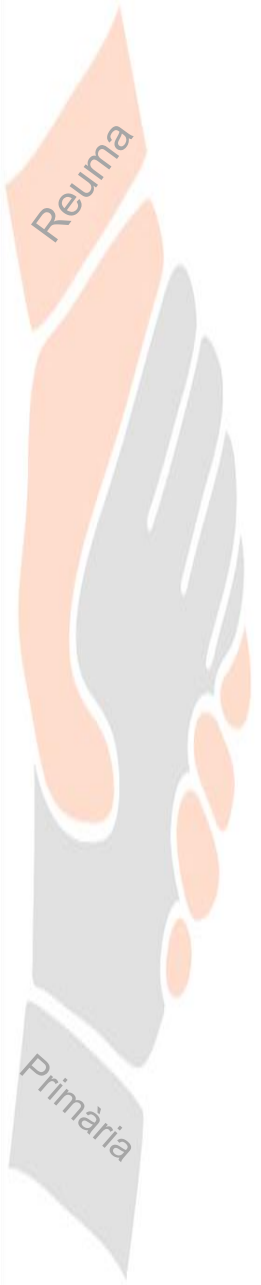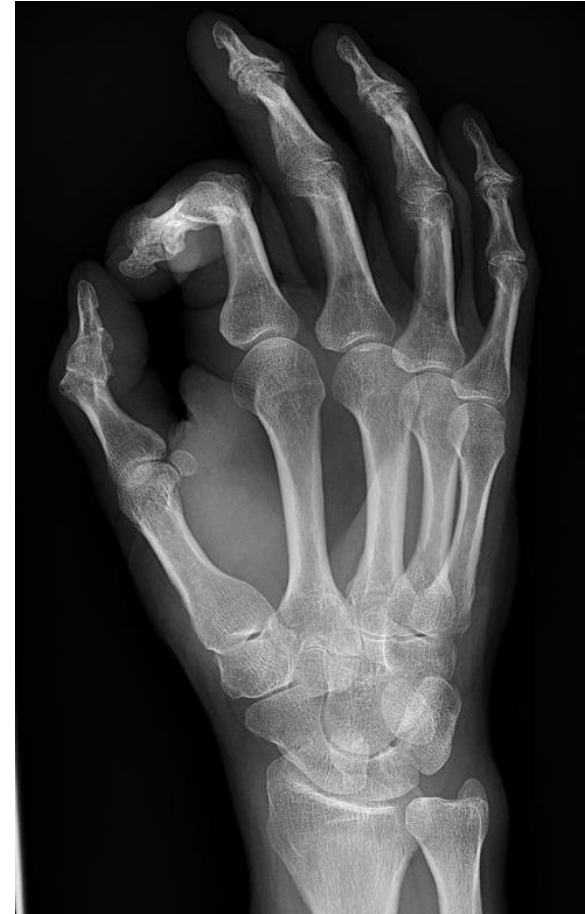
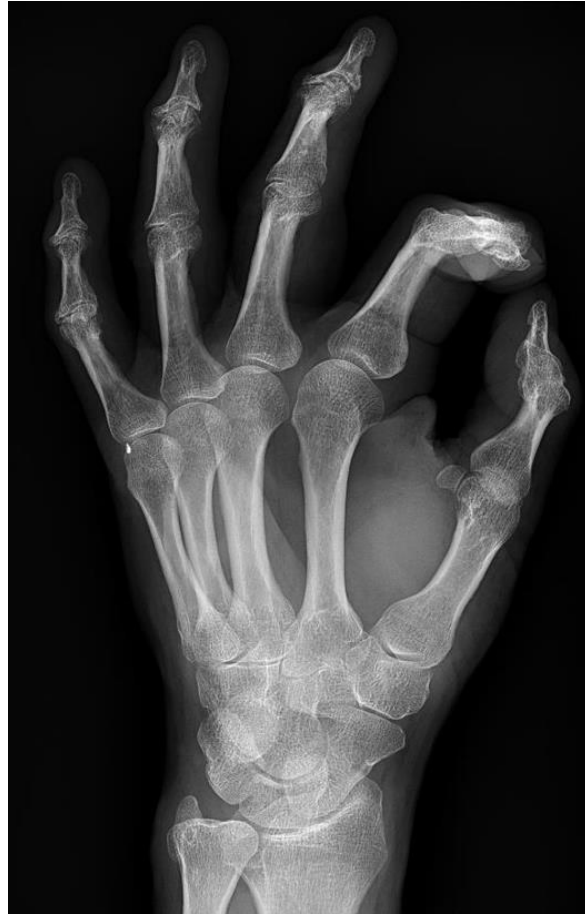OSTEOARTROSIS (OA)



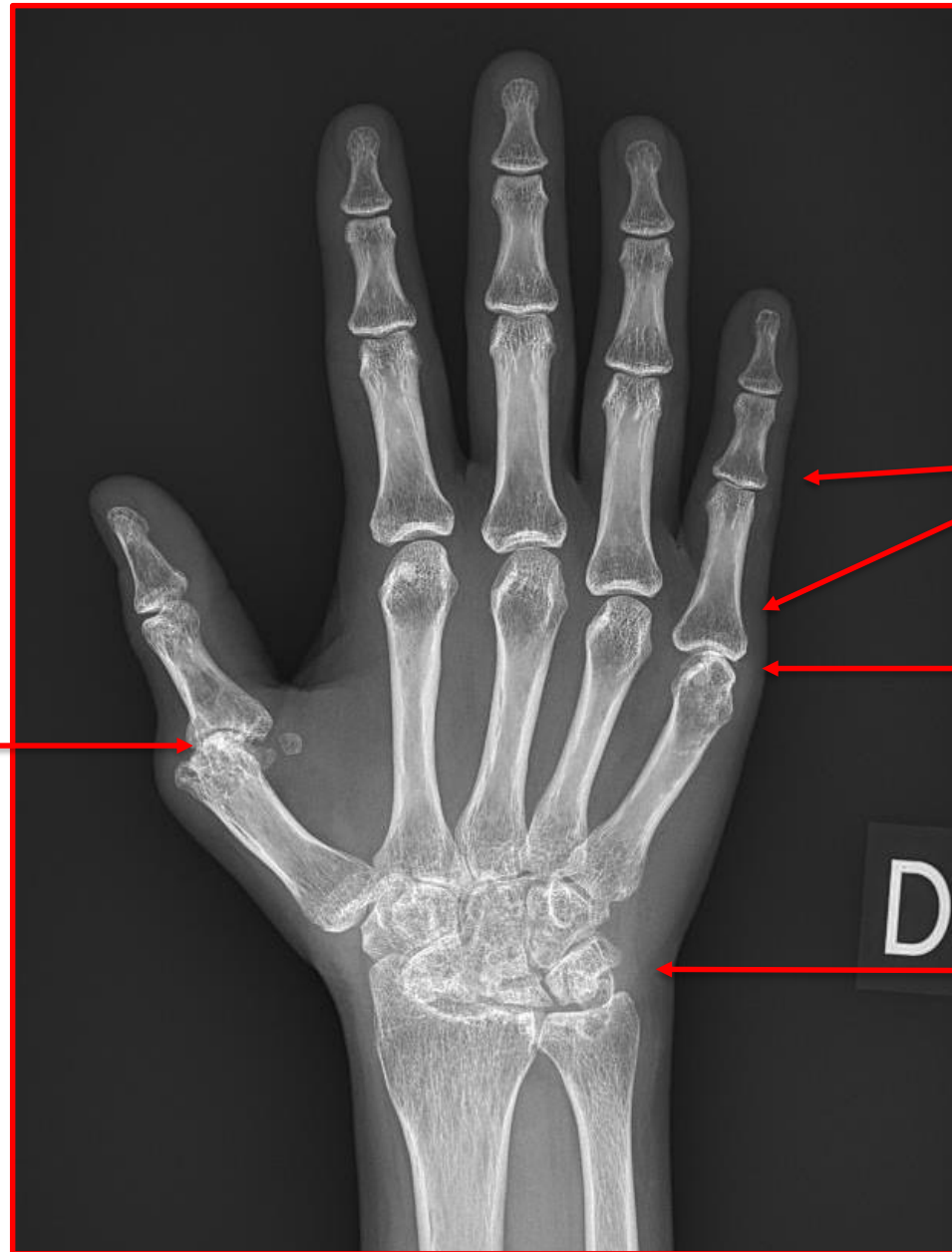
OSTEOARTROSIS (OA)



OSTEOARTROSIS (OA)



Artritis Reumatoide

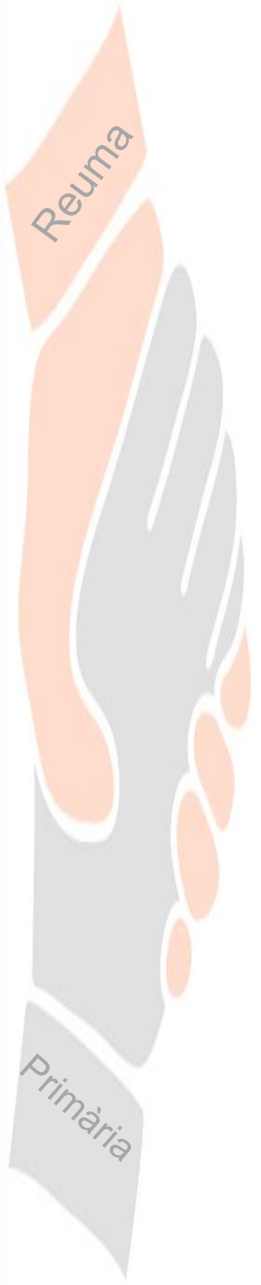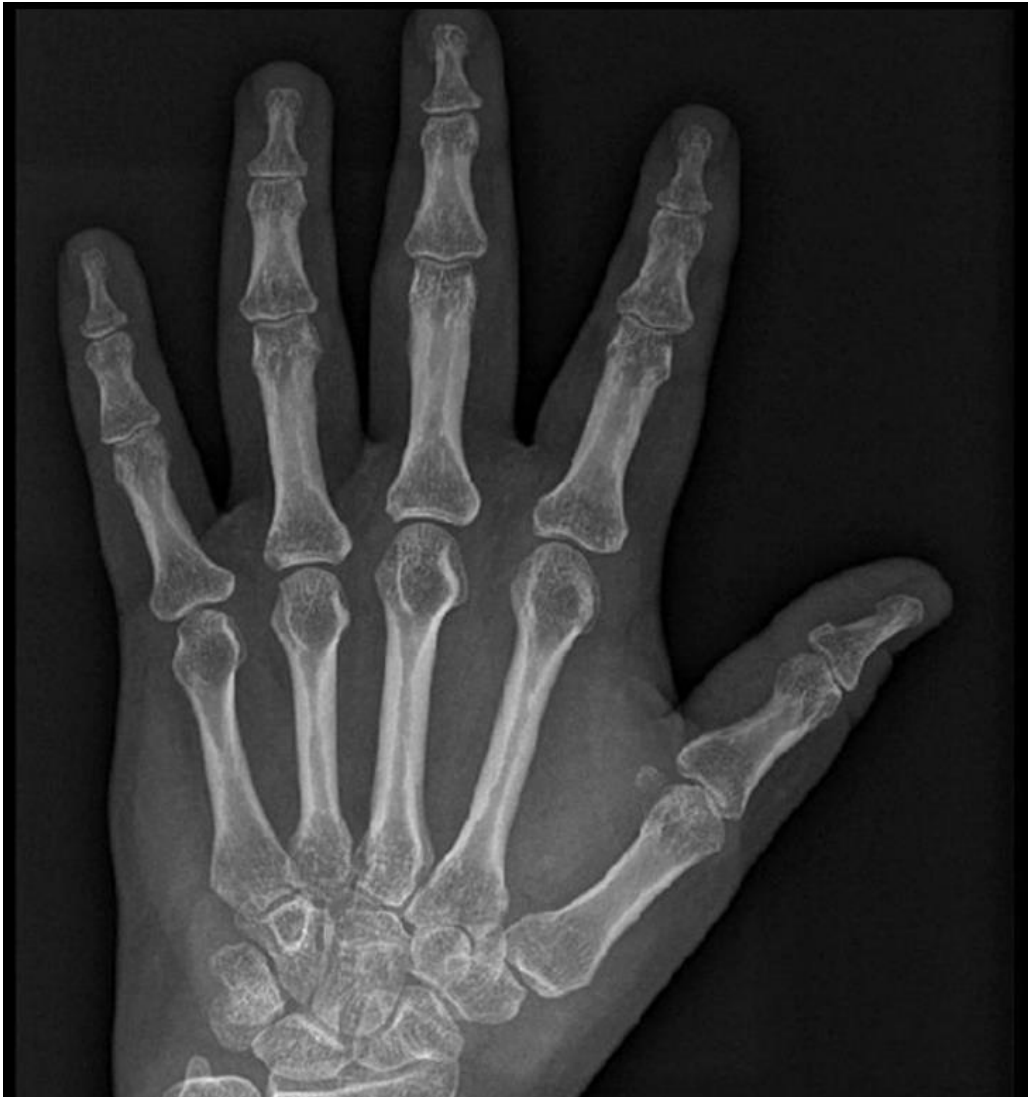


Subluxacion

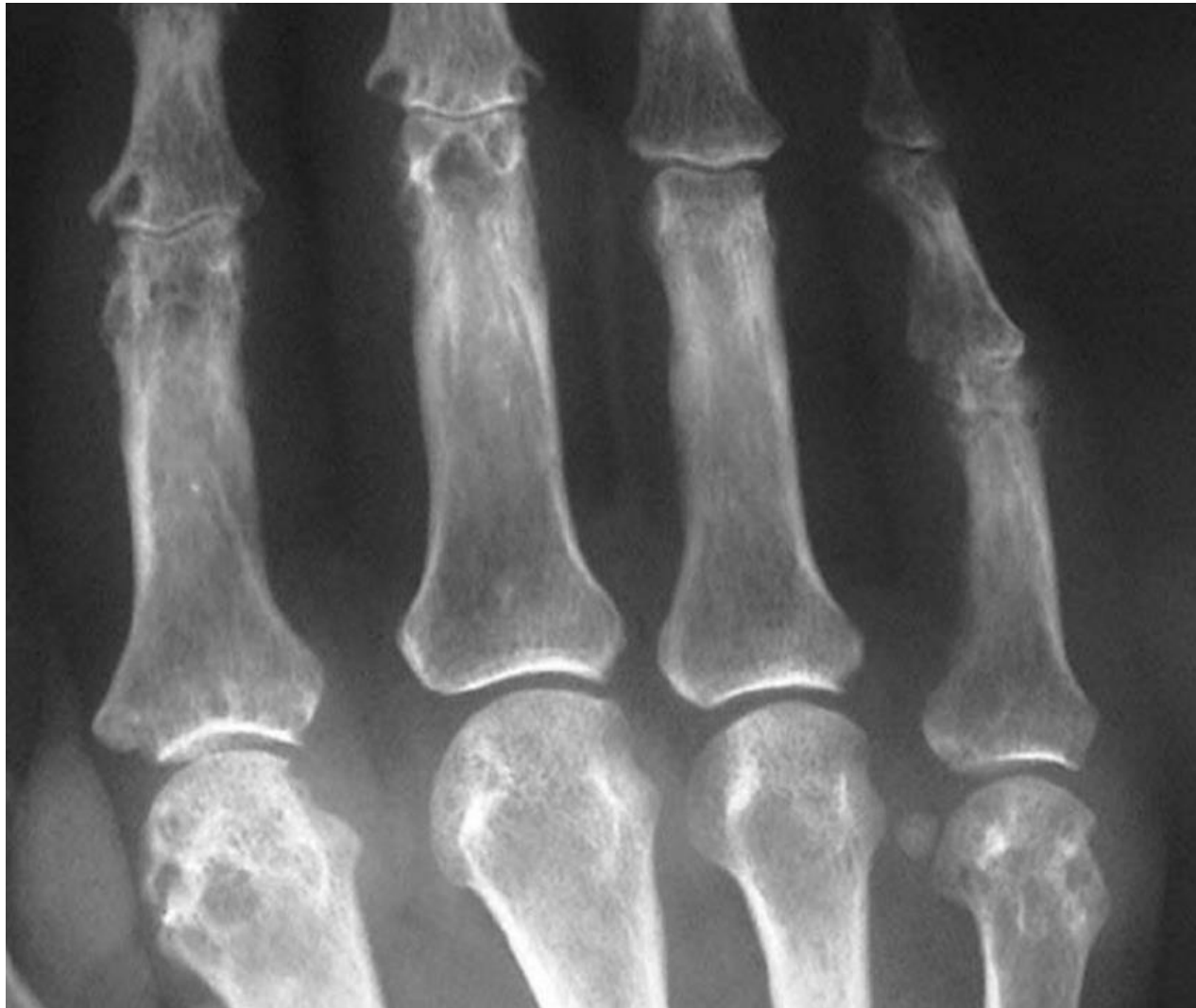
Osteopenia periarticular

Condrolisis

**Pinzamiento articulación
radiocarpiana
y erosiones**

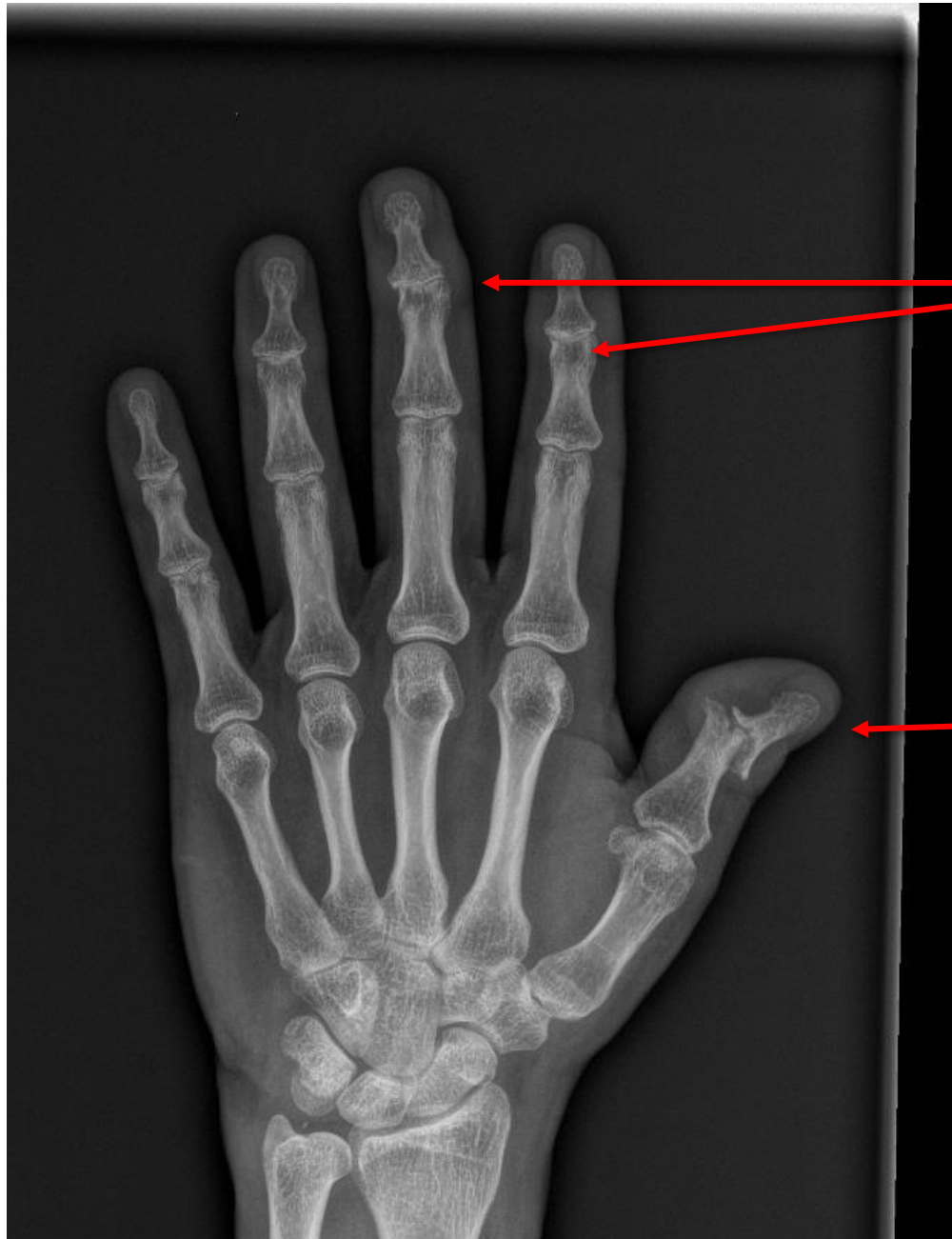
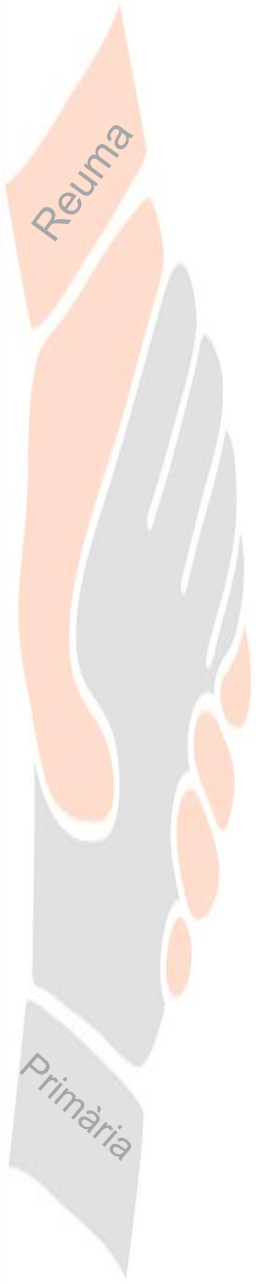
Artritis reumatoide



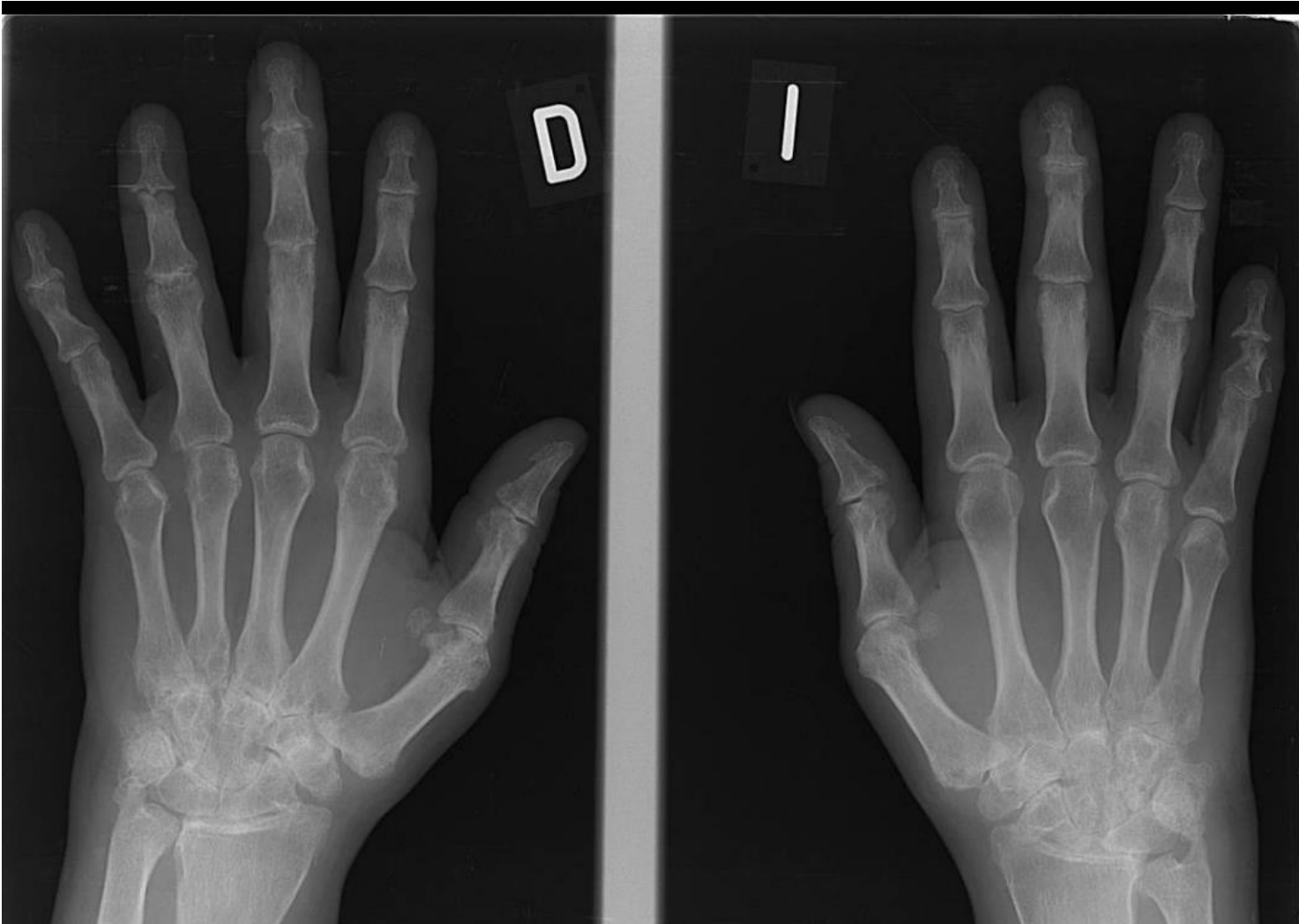
Artritis reumatoide

Artritis psoriásica

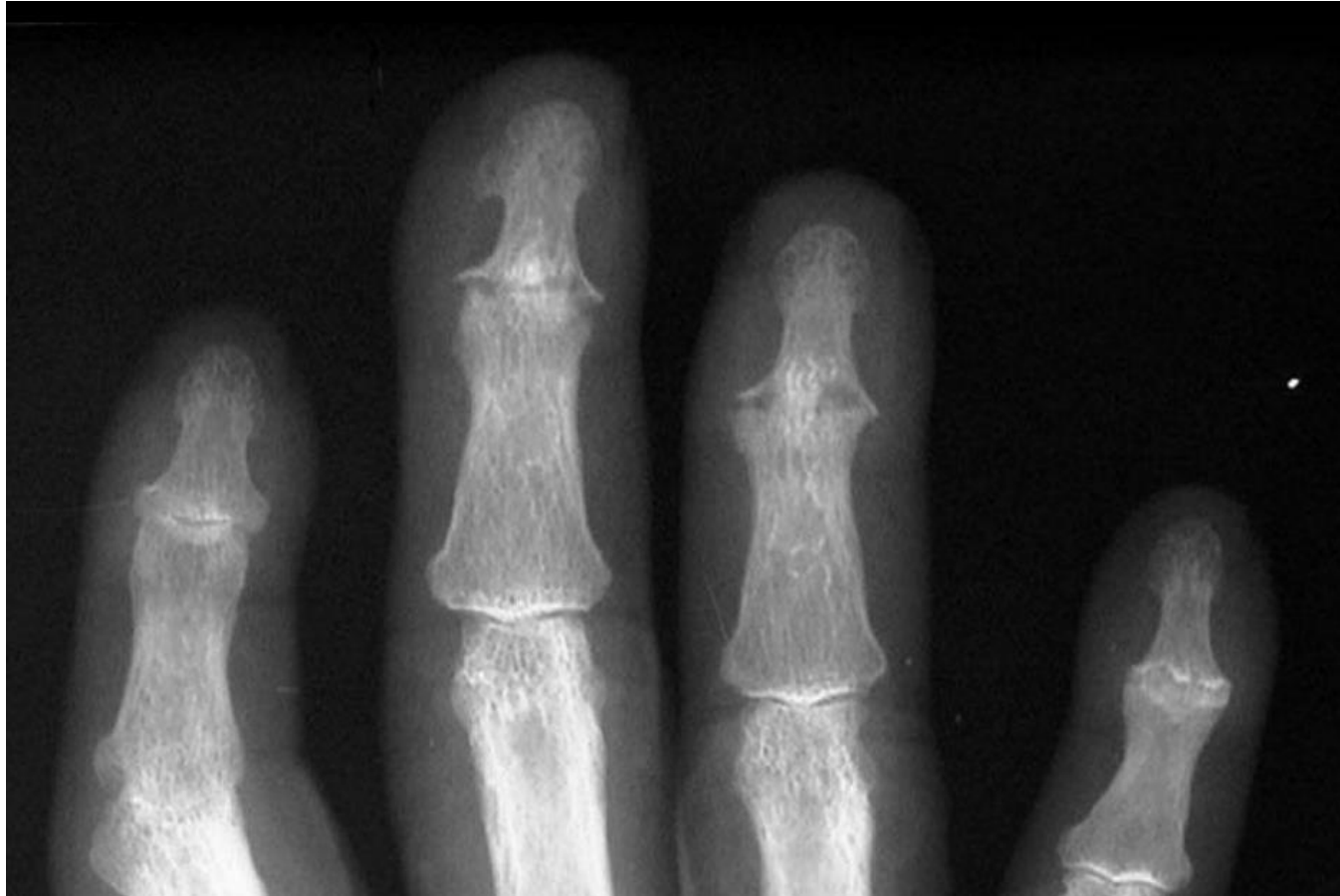

Condrolisis

Erosión, artropatía destructiva



Artritis psoriàsica

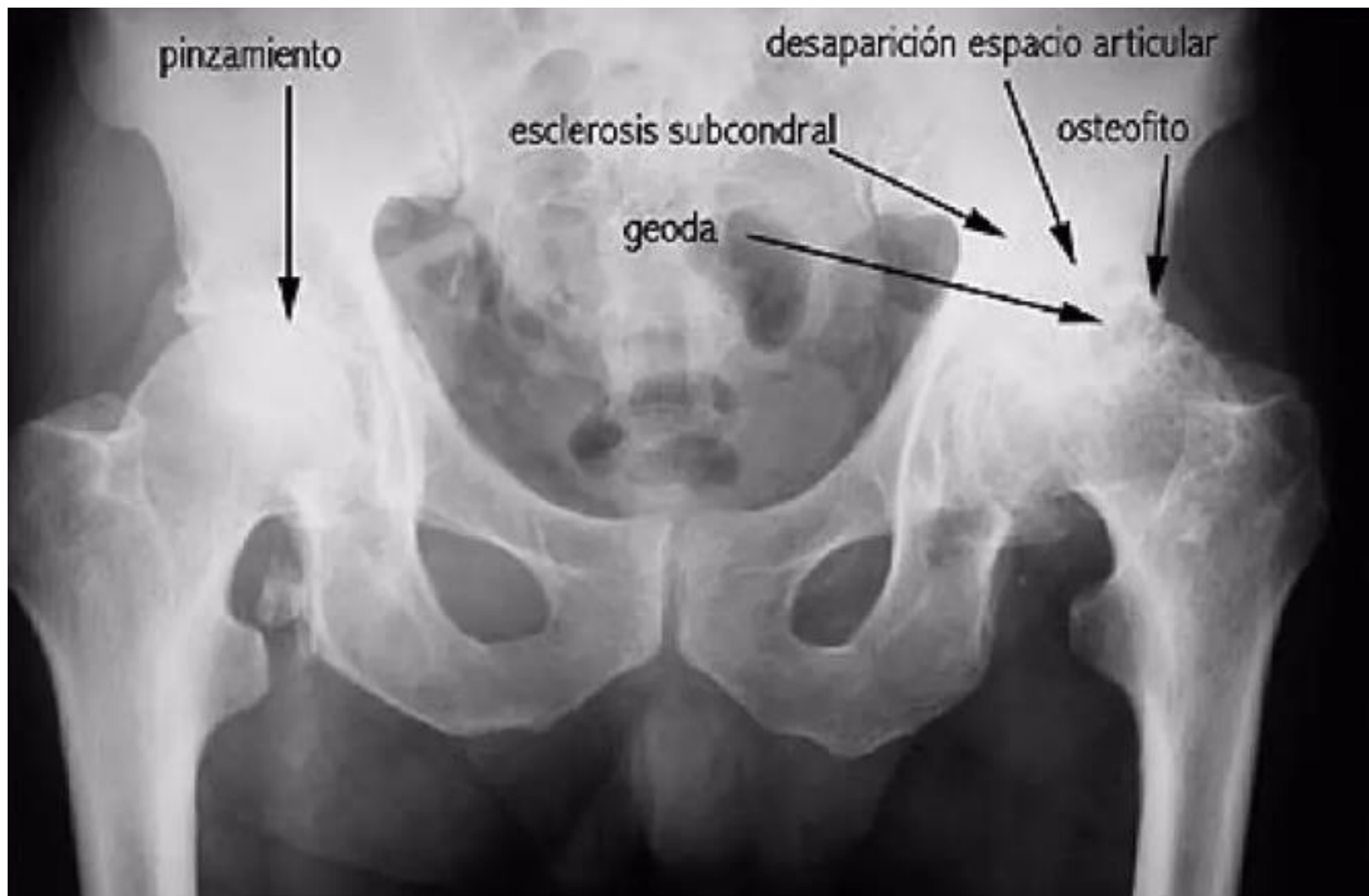

Artritis psoriásica

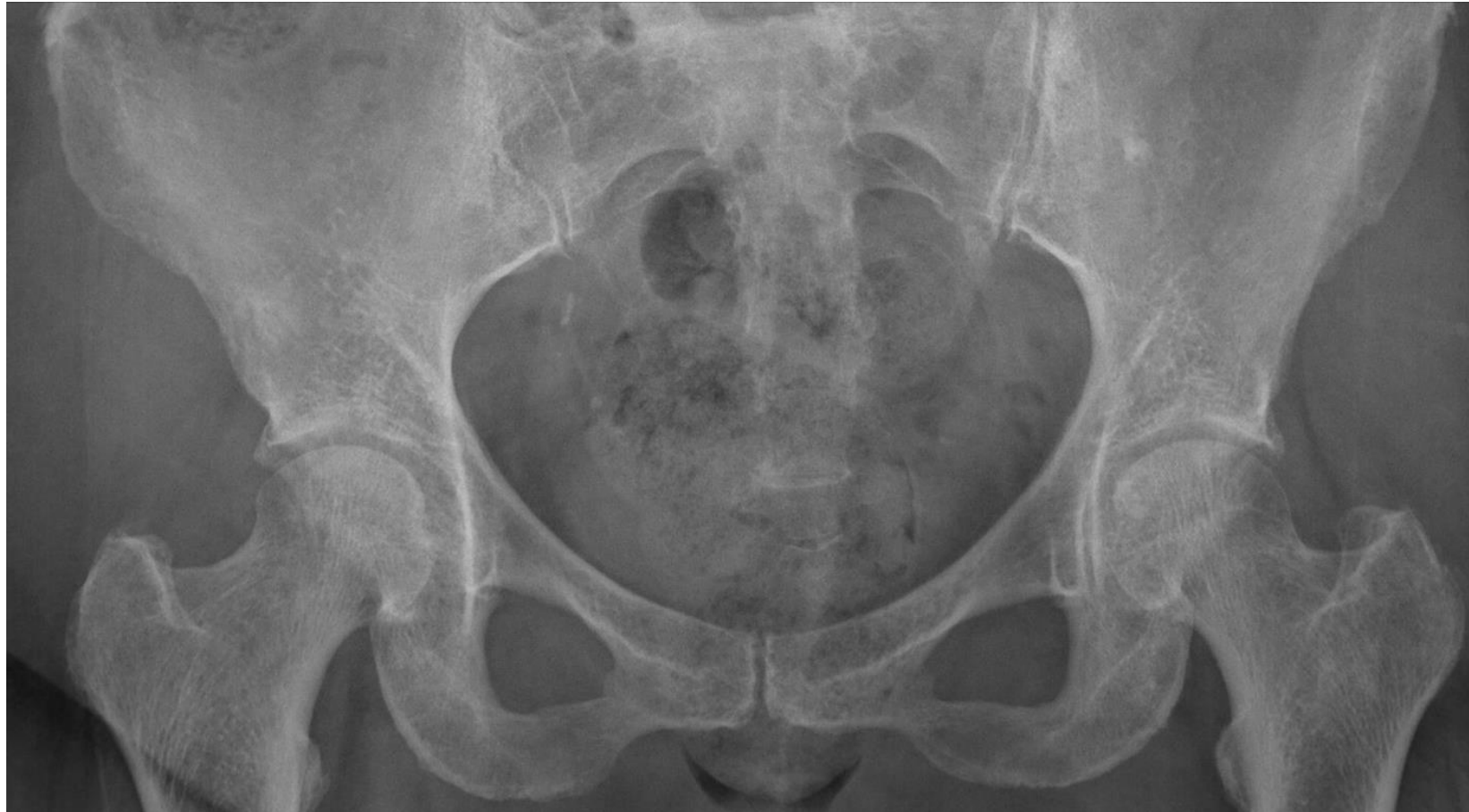Torn de preguntes



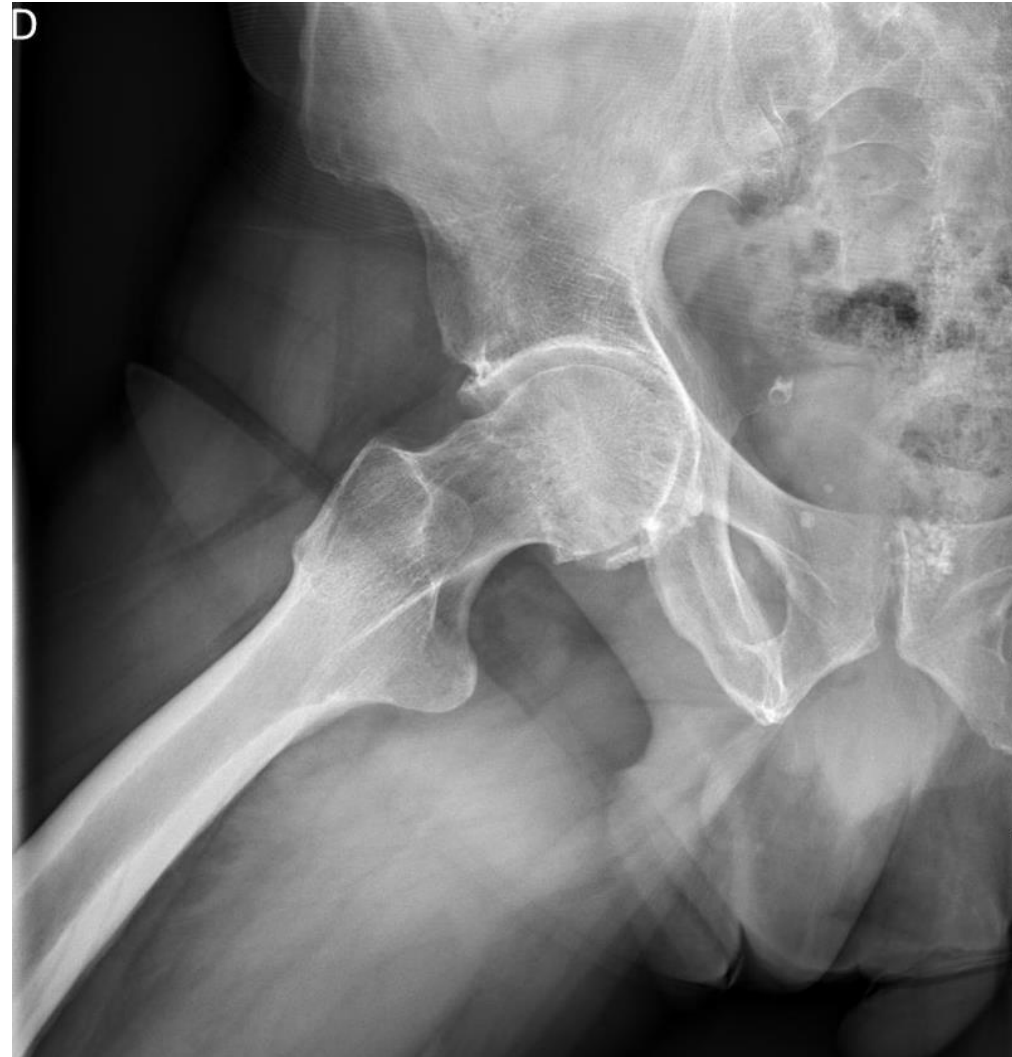OSTEOARTROSIS (OA)



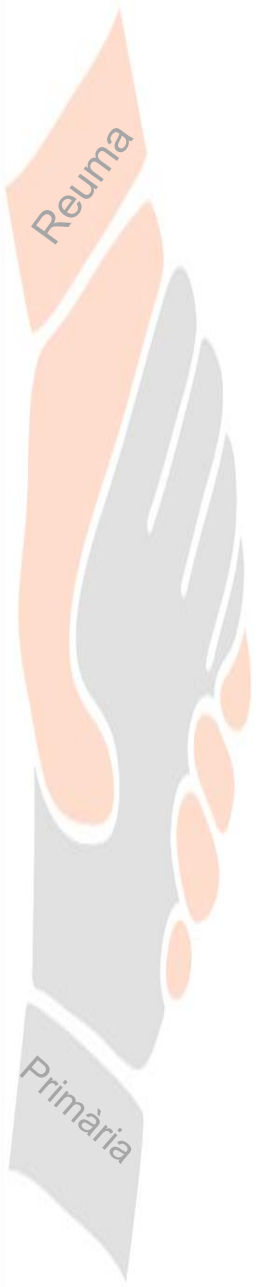
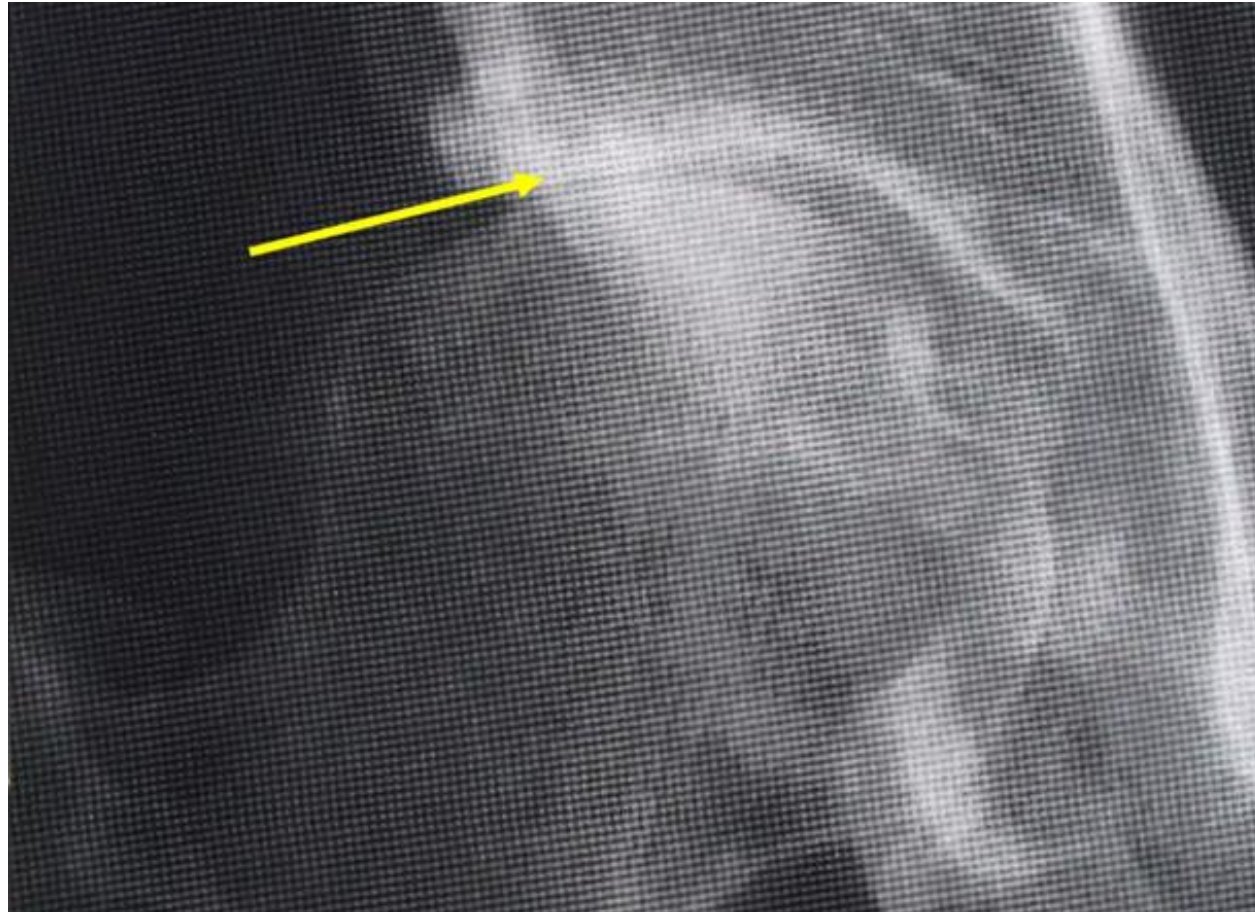
OSTEOARTROSIS (OA)



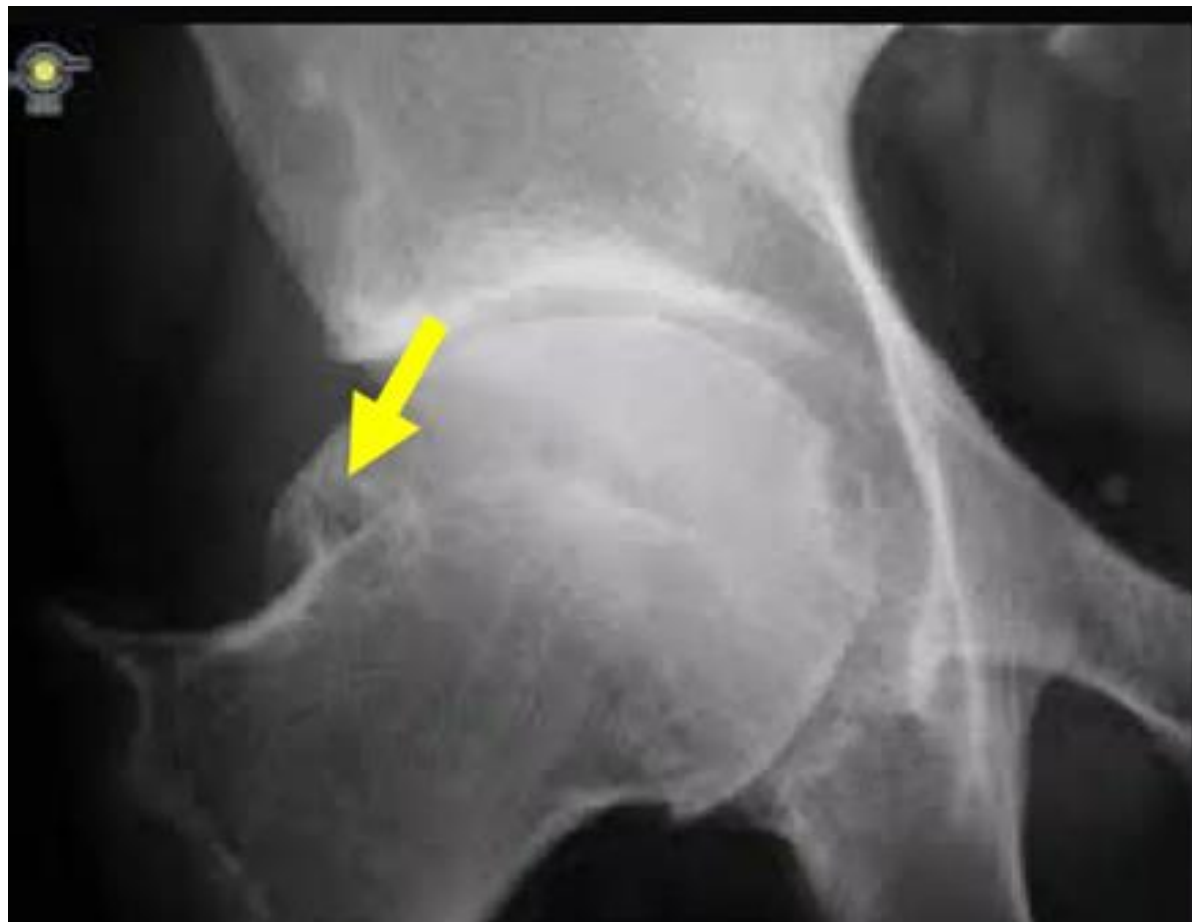OSTEOARTROSIS (OA)



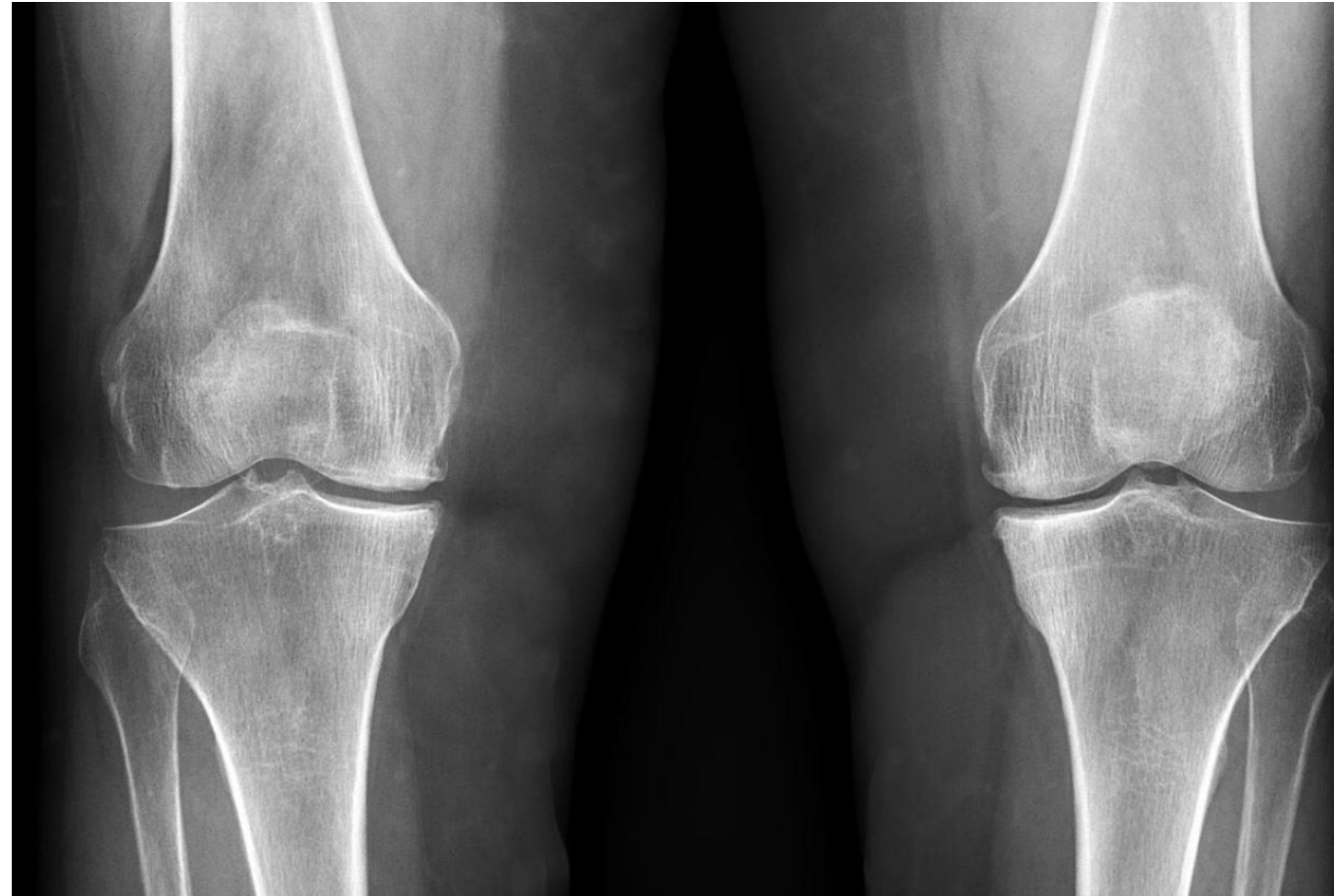OSTEOARTROSIS (OA)



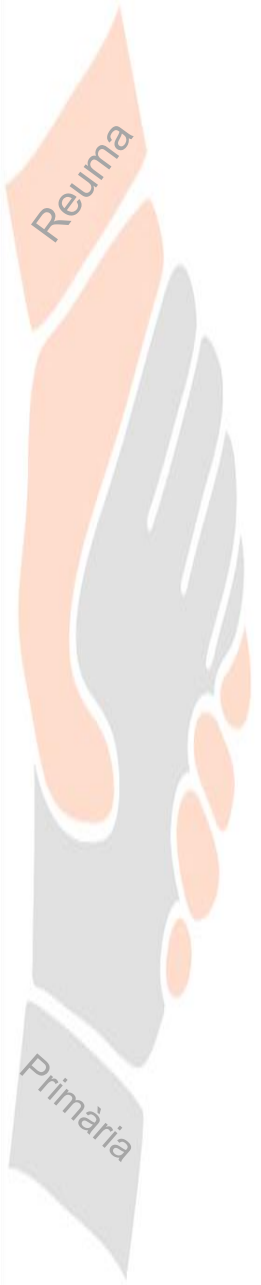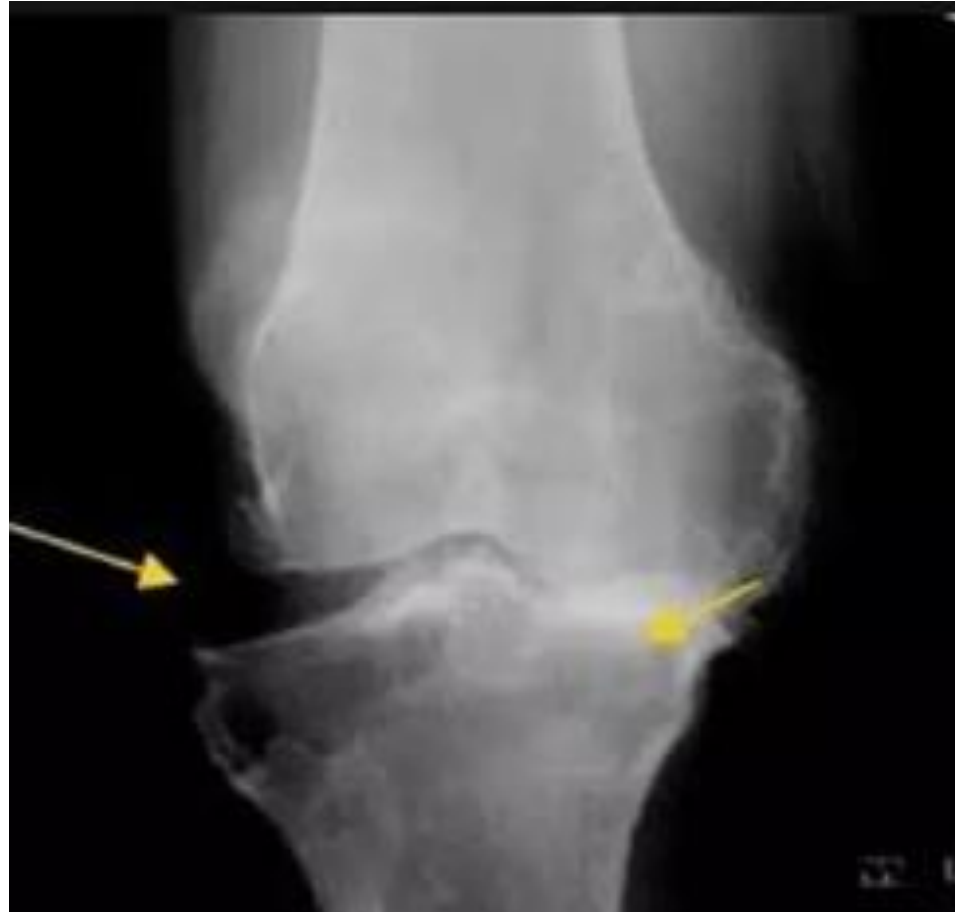
OSTEOARTROSIS (OA)



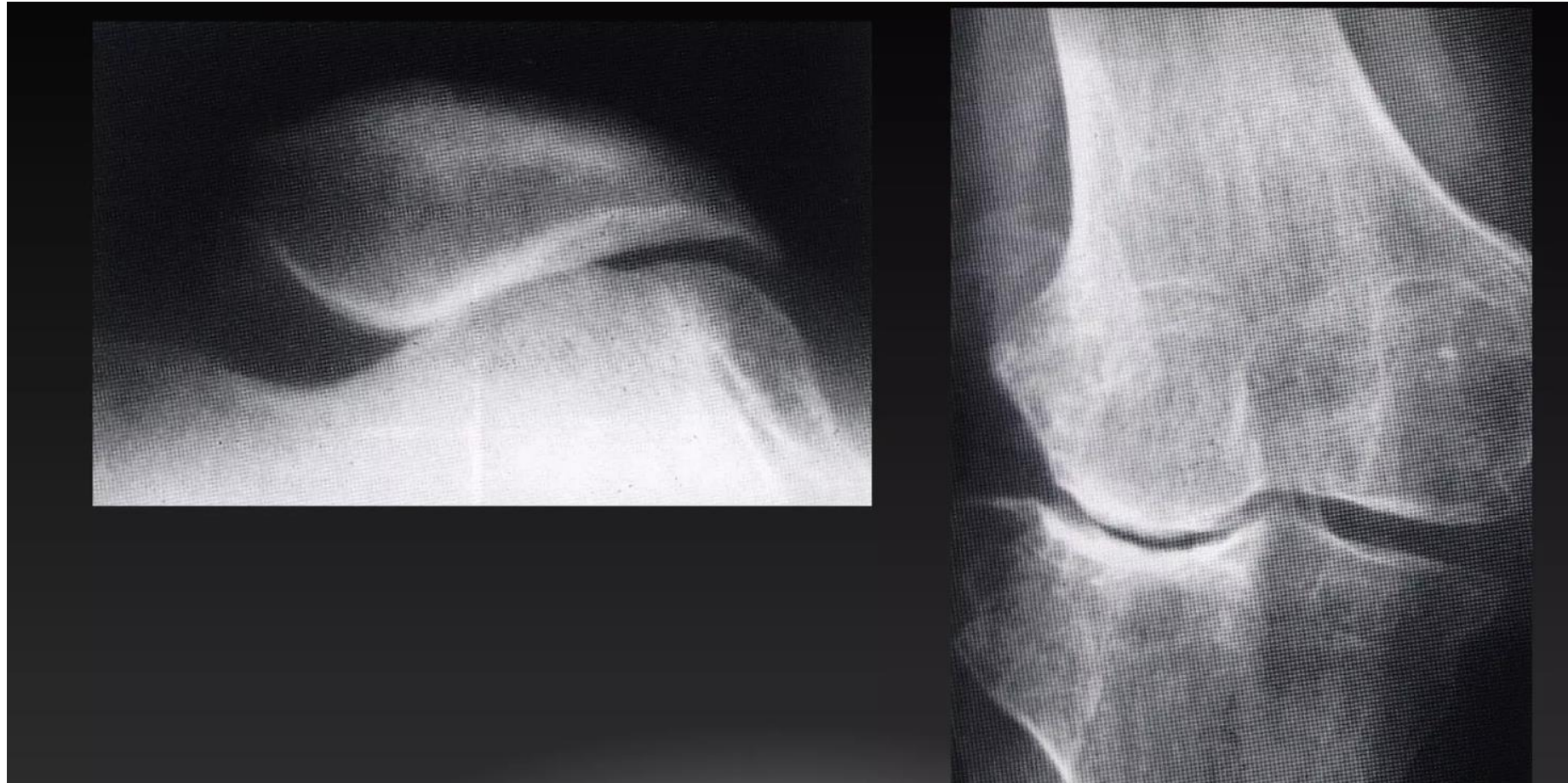OSTEOARTROSIS (OA)



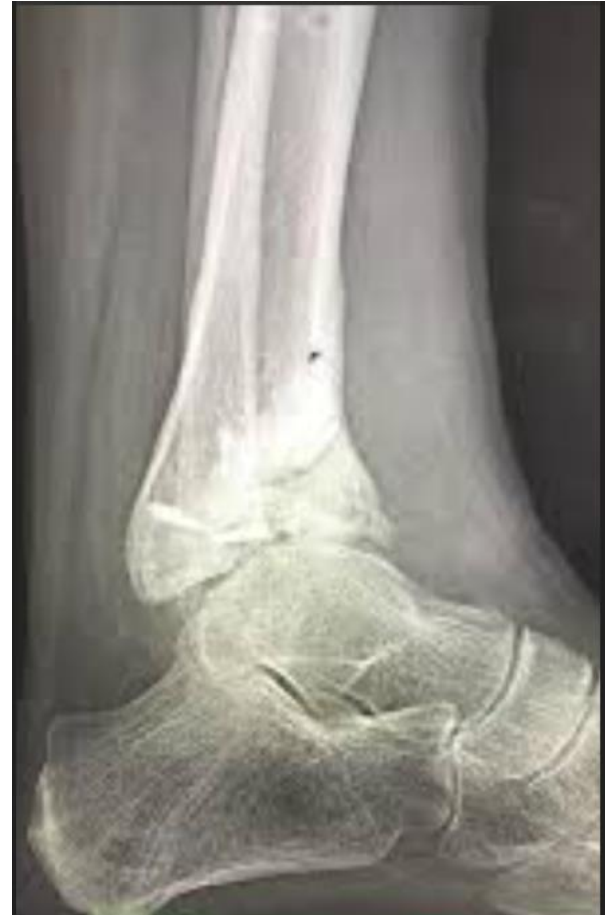OSTEOARTROSIS (OA)



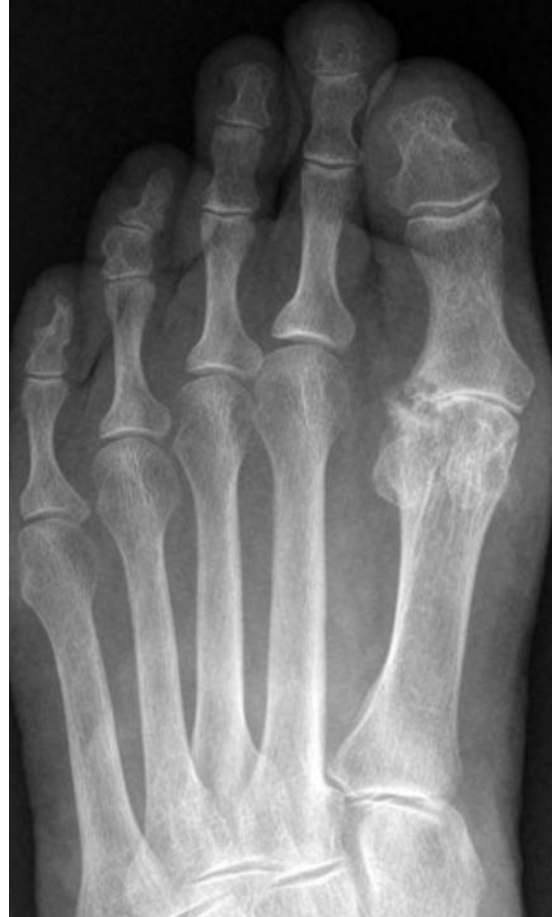OSTEOARTROSIS (OA)



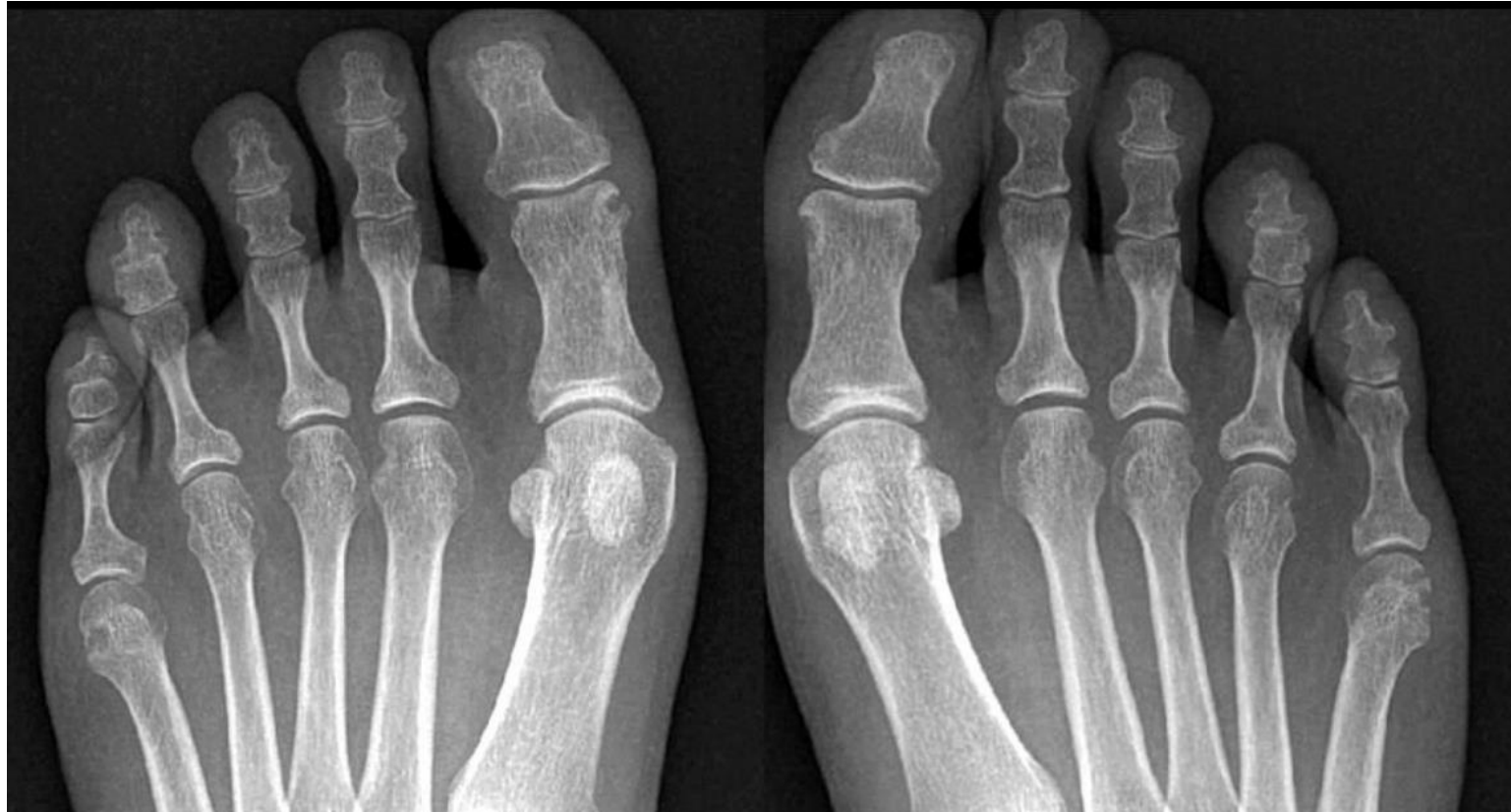OSTEOARTROSIS (OA)



OSTEOARTROSIS (OA)



Reuma



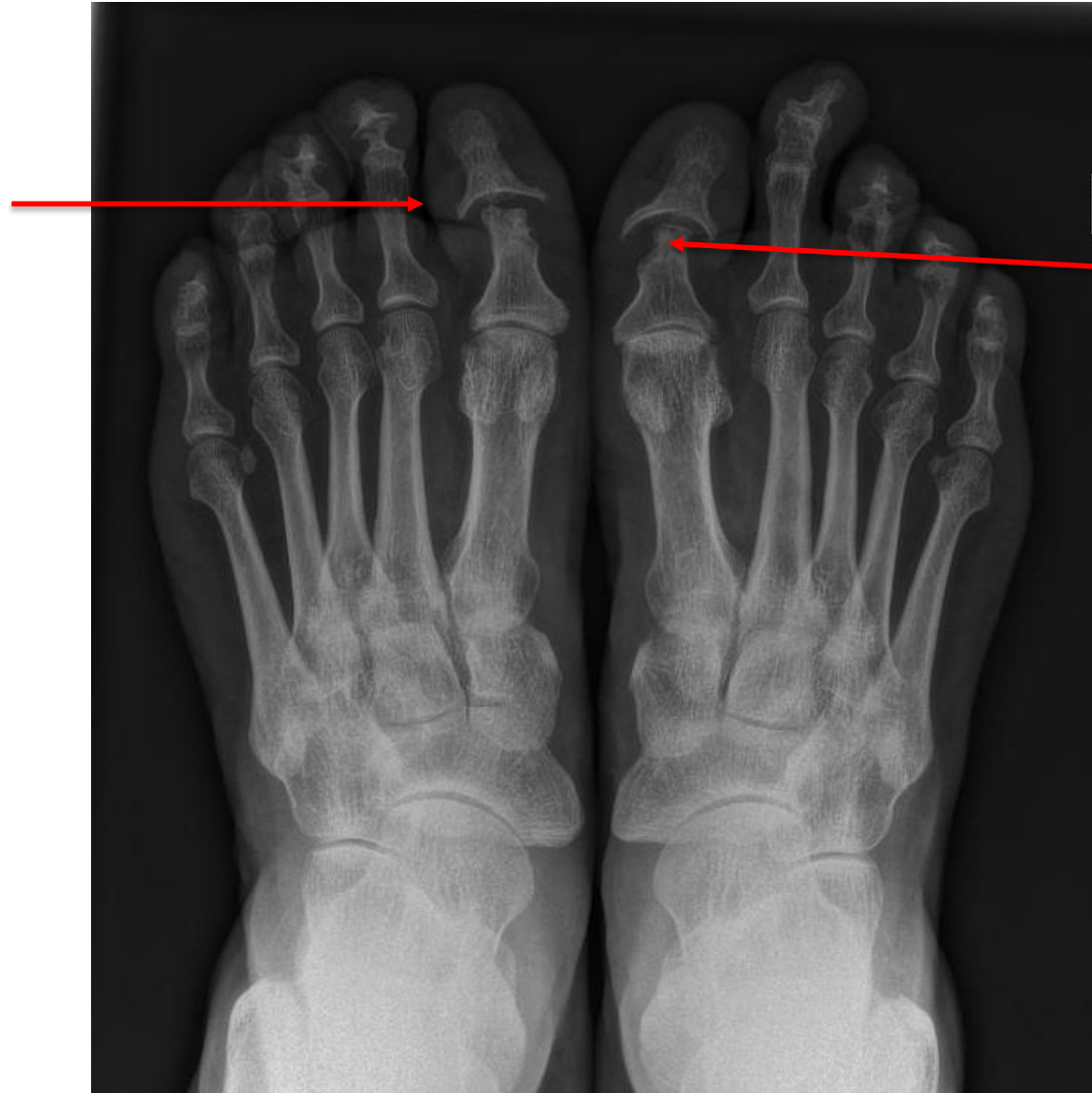Artritis reumatoide

Primària

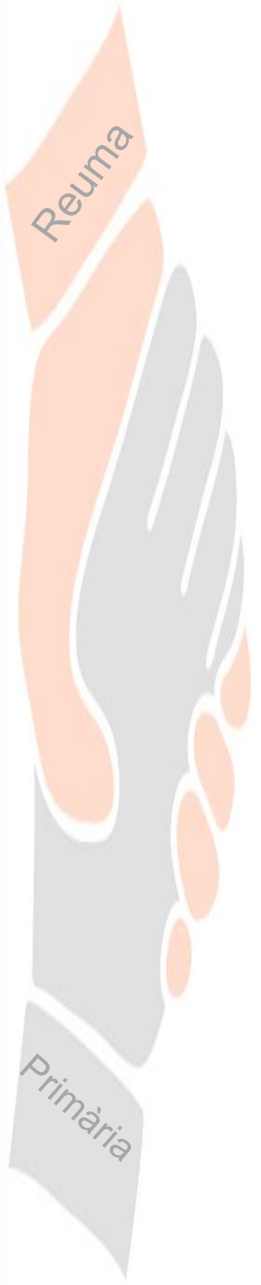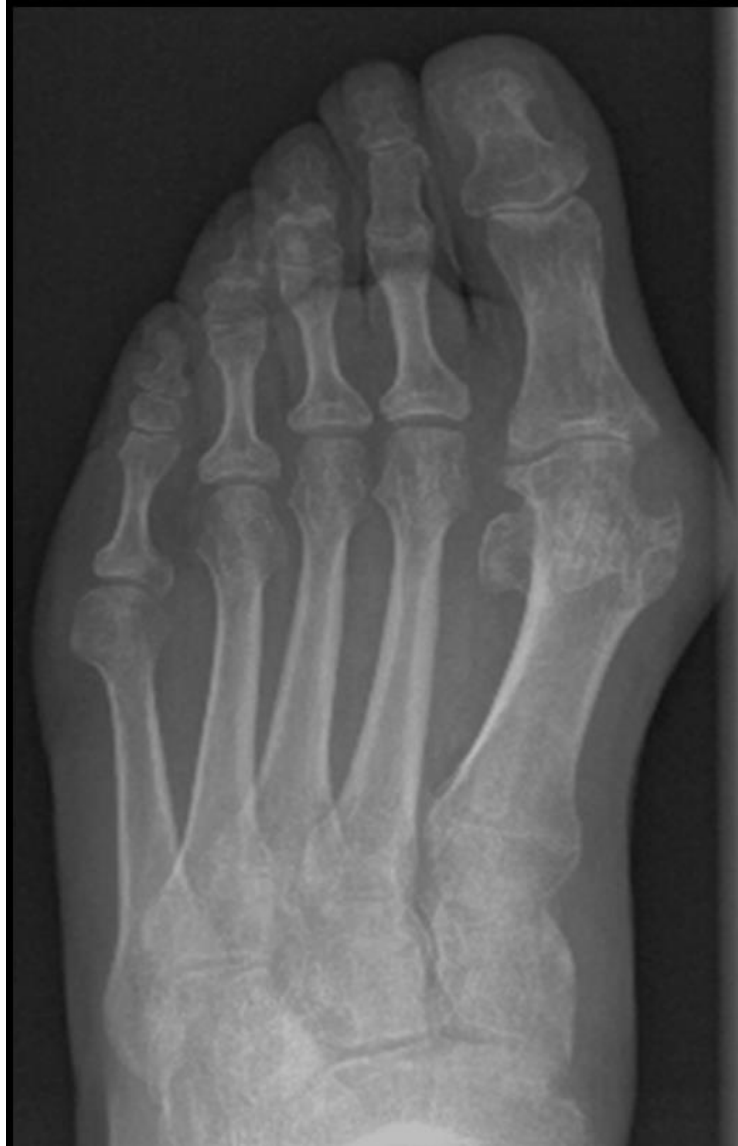
Artritis psoriásica



Deformidad en
"copa y lápiz"



Erosión paraarticular

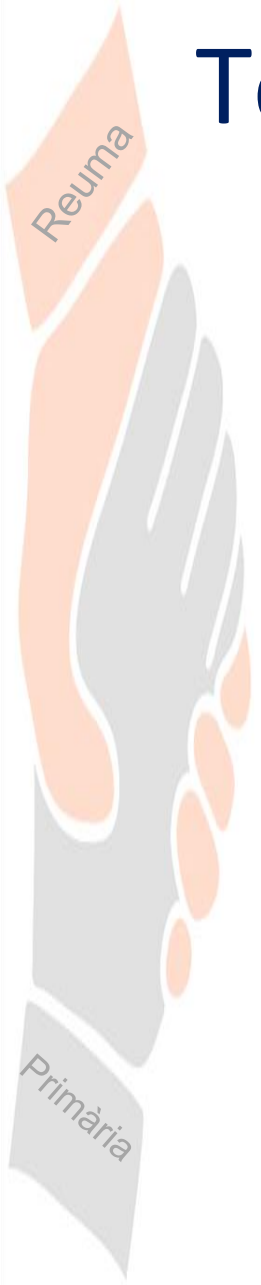


Artritis gotosa

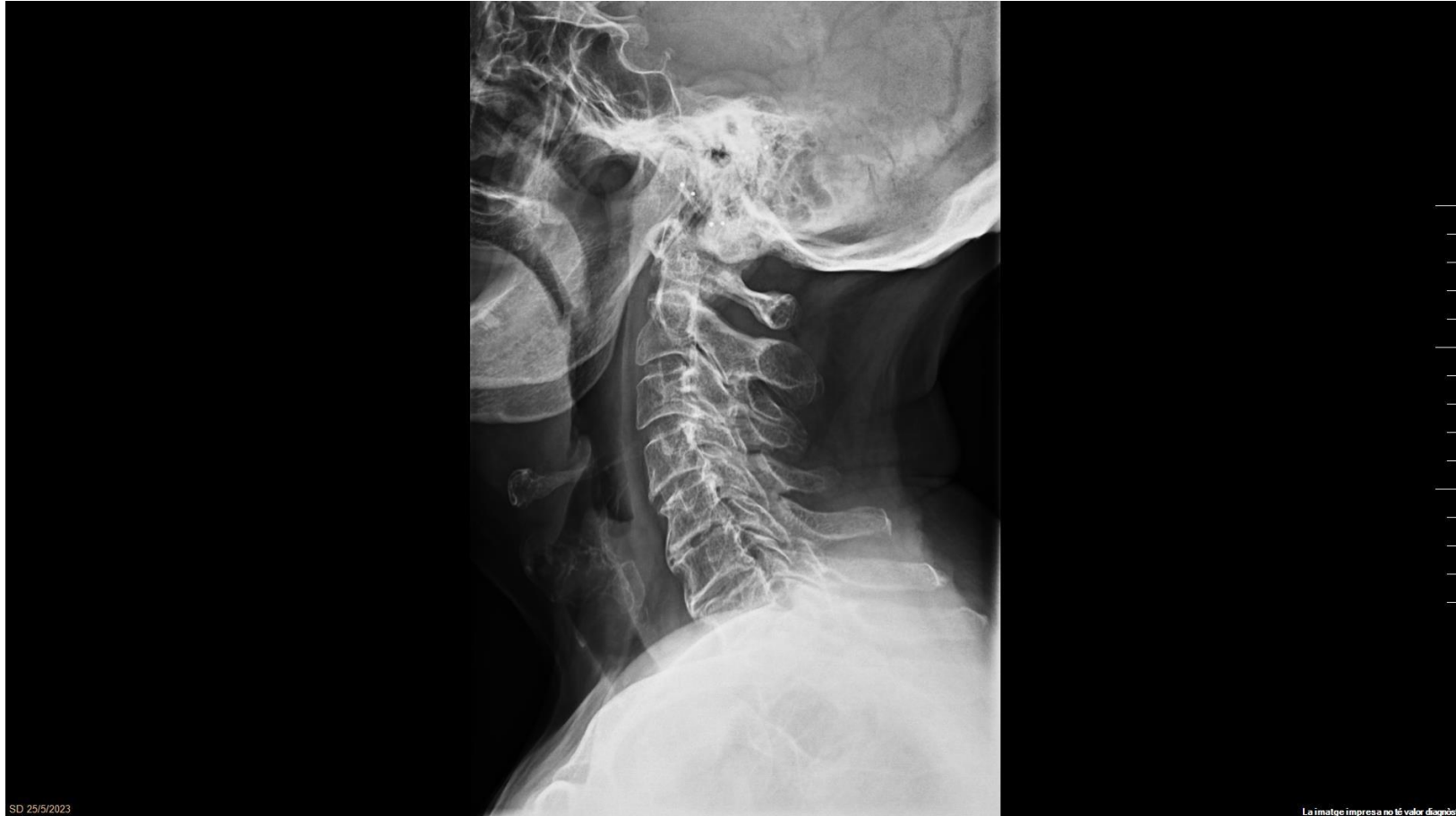

	ARTRITIS PSORIÀSICA	ARTRITIS REUMATOIDE	ARTRITIS GOTOSA
Distribució	Asimétrica MTF, IFP, IFD Columna dorsolumbar, sacroilitis	Simétrica Tarso, MTF, IFP, NO IFD Columna cervical	Asimétrica MTF
Erosiones	Marginales Margen esclerótico Lápiz y copa Resorción de penachos FD	Marginales Sin margen esclerótico	Excéntricas Margen esclerótico Sacabocados
Espacio articular	Disminuido/ aumentado	Disminuido	Preservado
Proliferación ósea	SI /periostitis/anquilosis	NO/ anquilosis fibrosa	SI
Osteopenia	NO	SI	NO
Subluxación	SI	SI / desviaciones características	NO

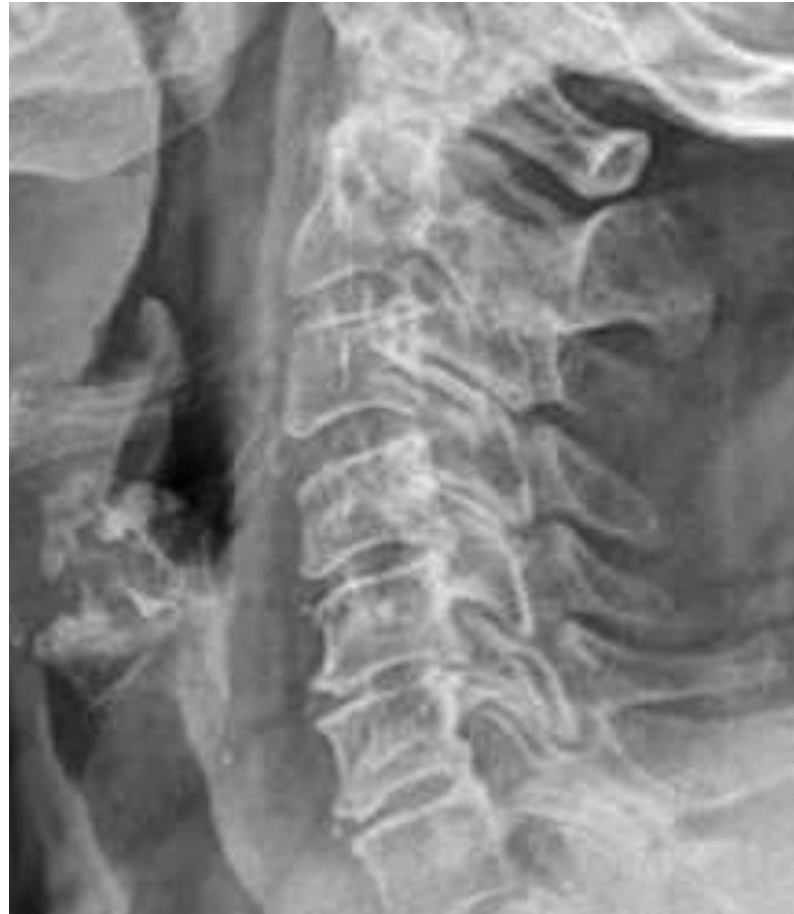Torn de preguntes

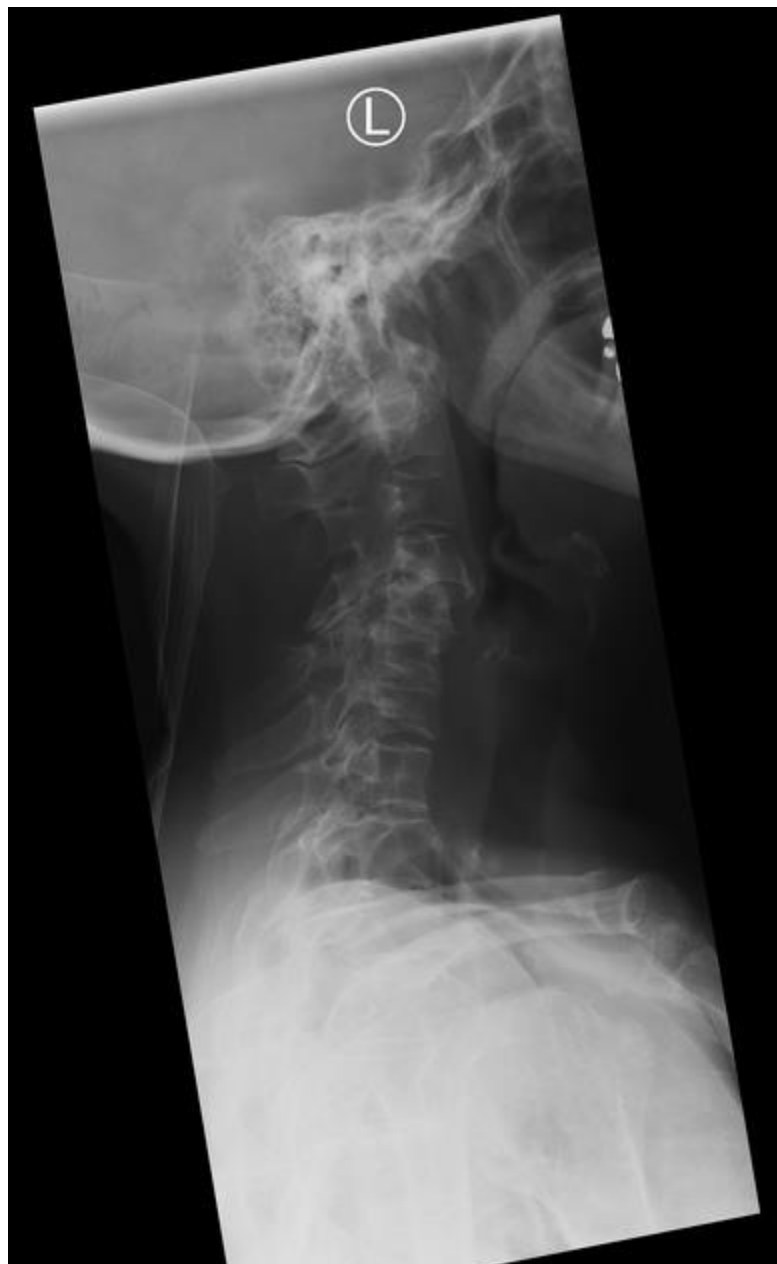

OSTEOARTROSIS (OA)



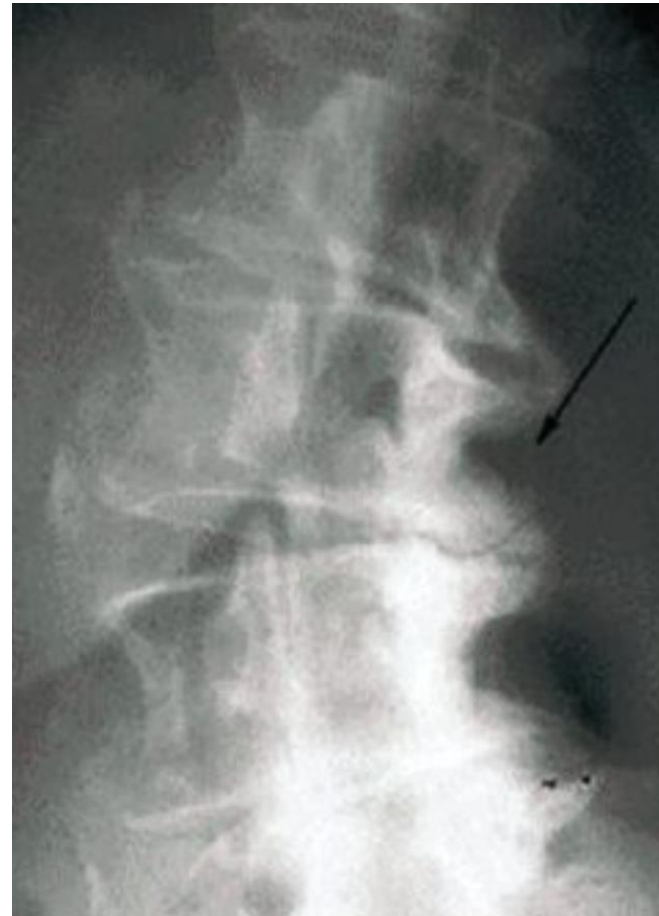
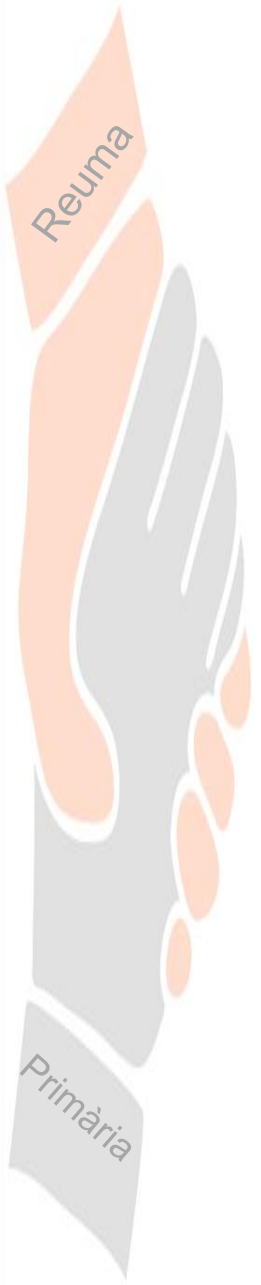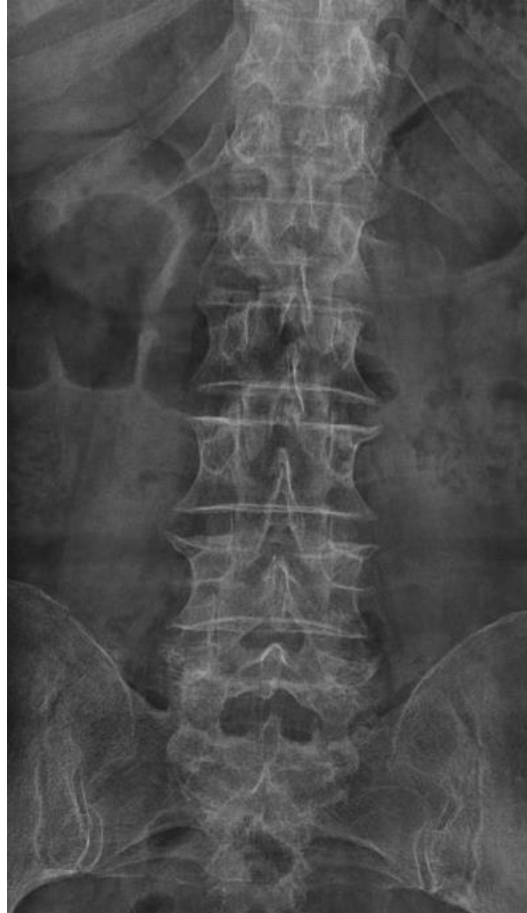
OSTEOARTROSIS (OA)



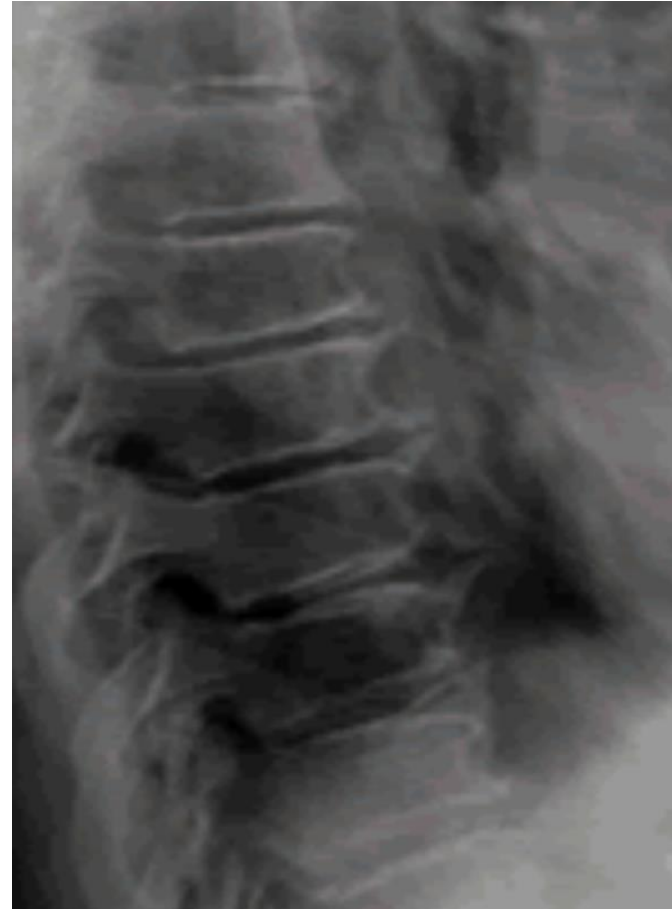

Artritis Reumatoide

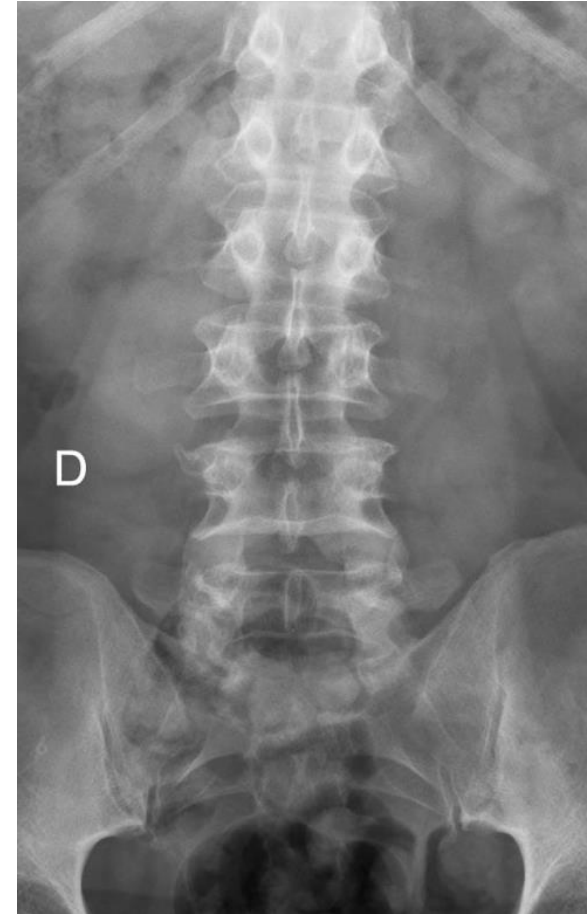
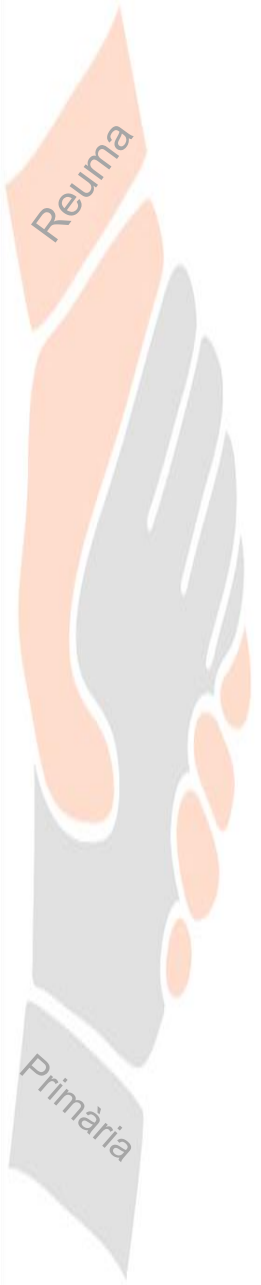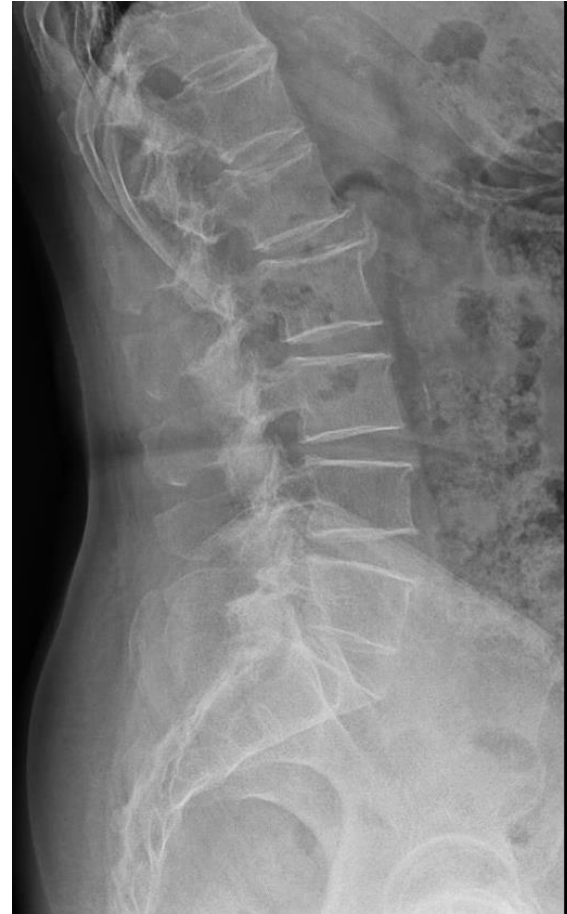
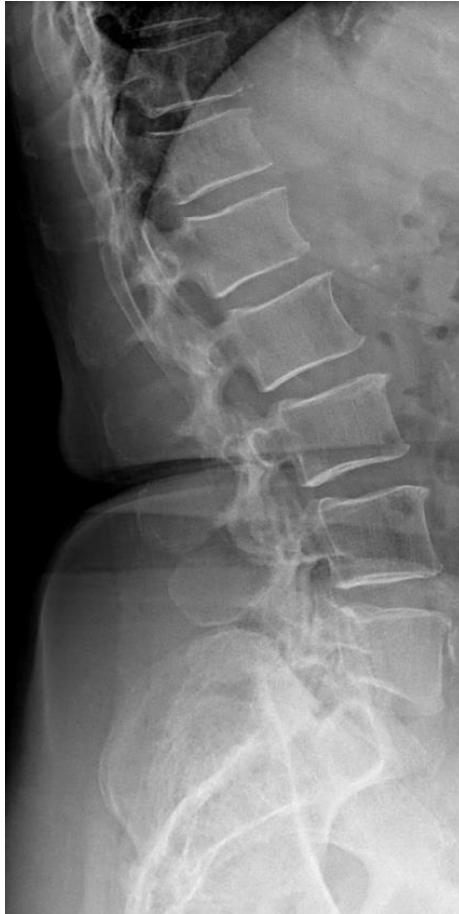OSTEOARTROSIS (OA)



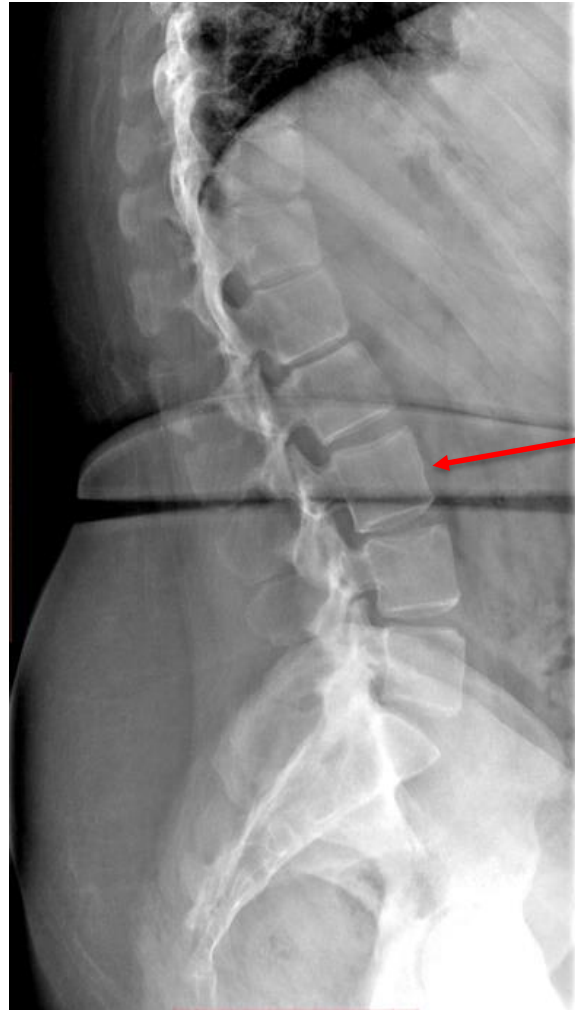OSTEOARTROSIS (OA)



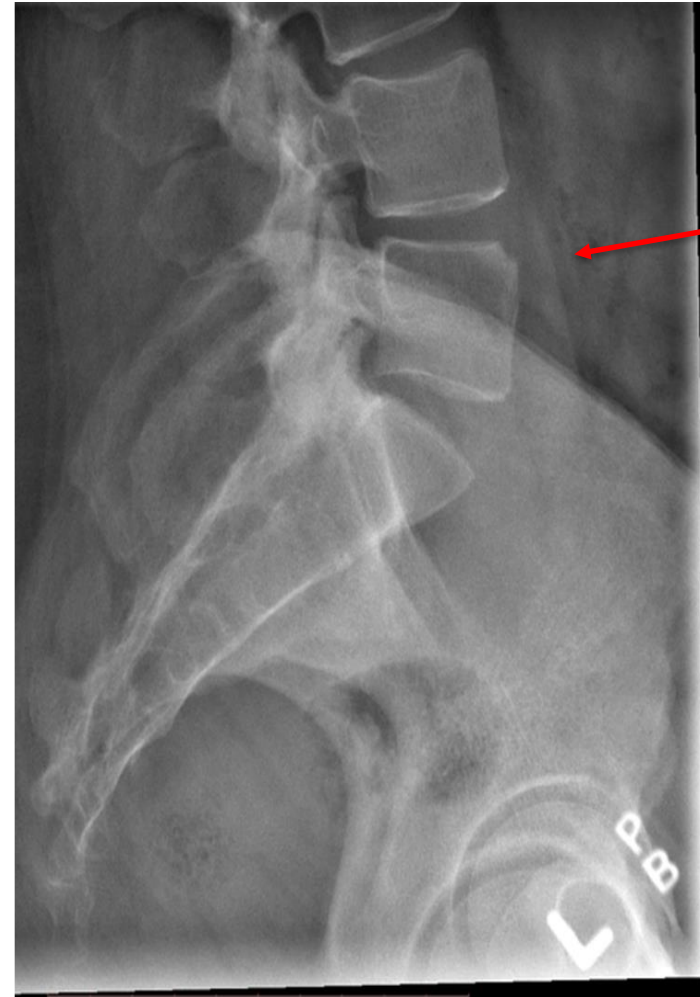
OSTEOARTROSIS (OA)



Espondilitis Anquilosante



Squaring

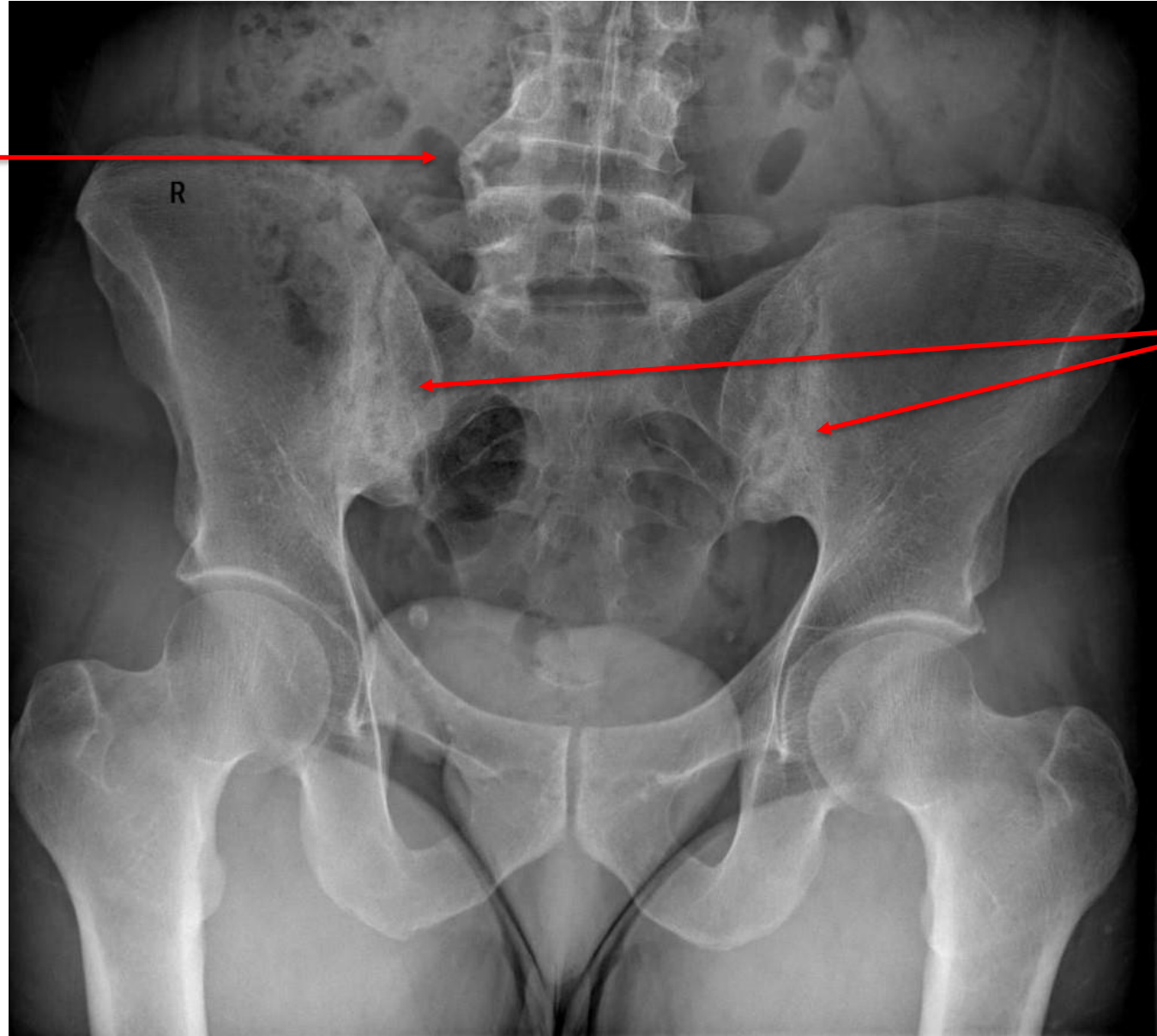


Erosión en corner

Espondilitis Anquilosante

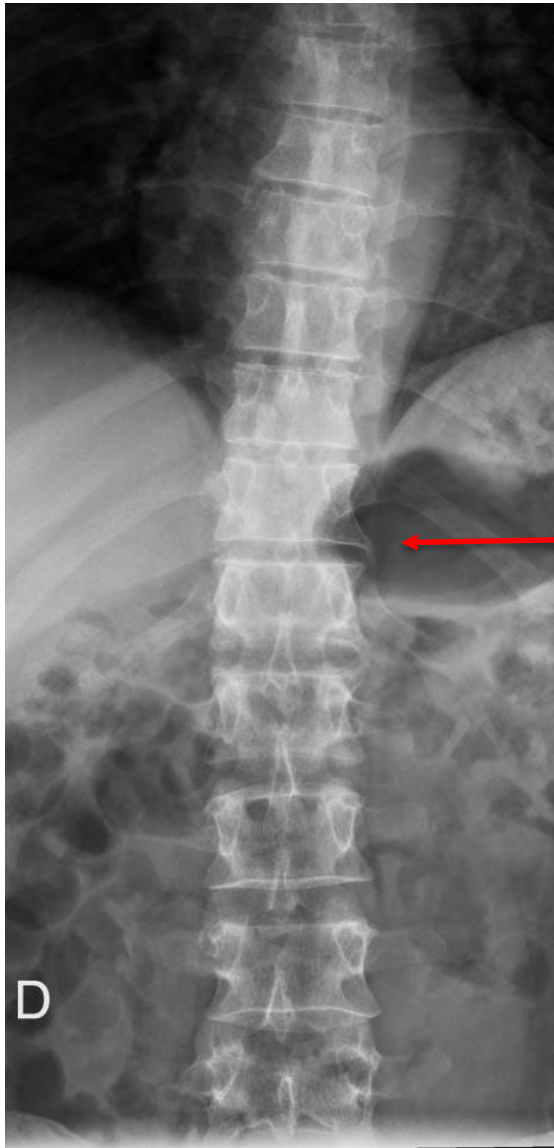


Sindesmofito

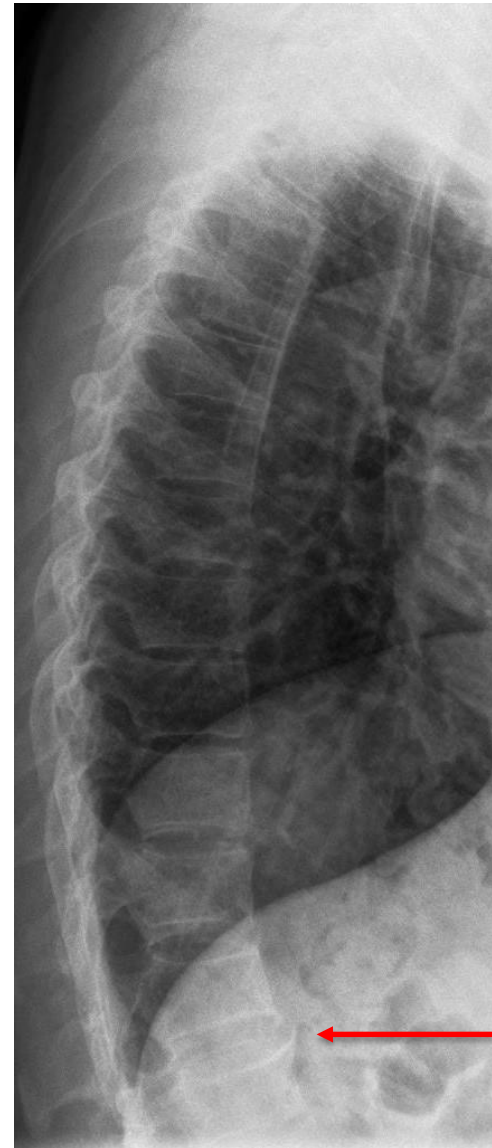

Sacroileitis bilateral

Espondilitis anquilosante



sindesmofito

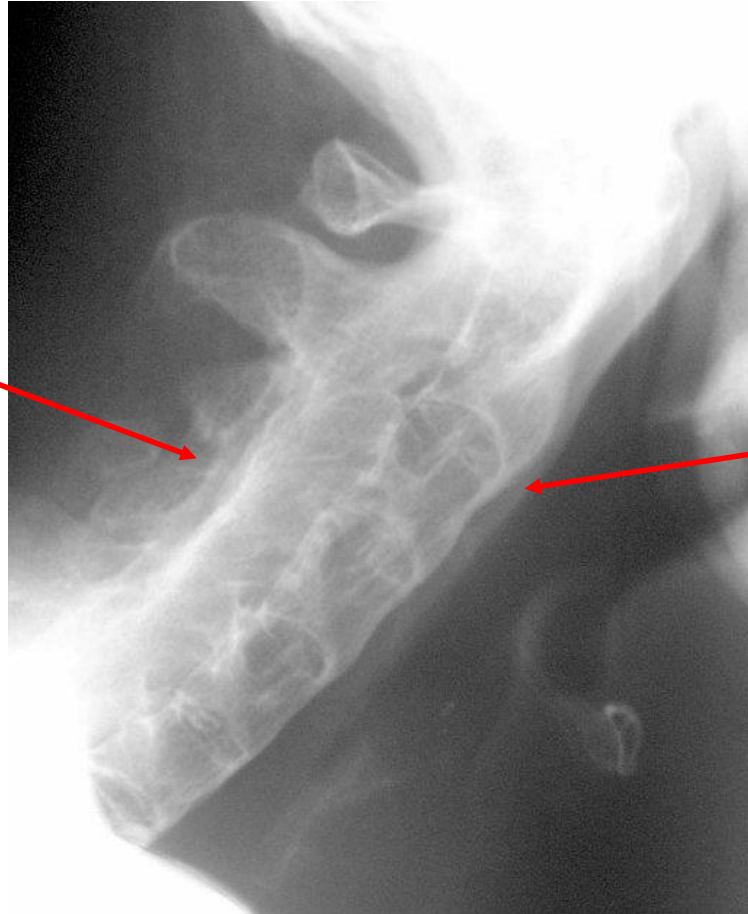


sindesmofito

Espondilitis anquilosante

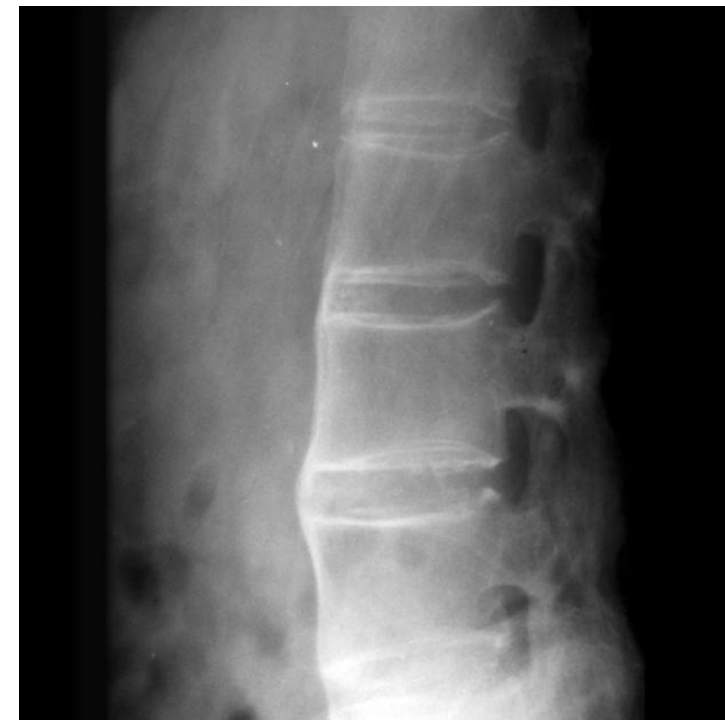
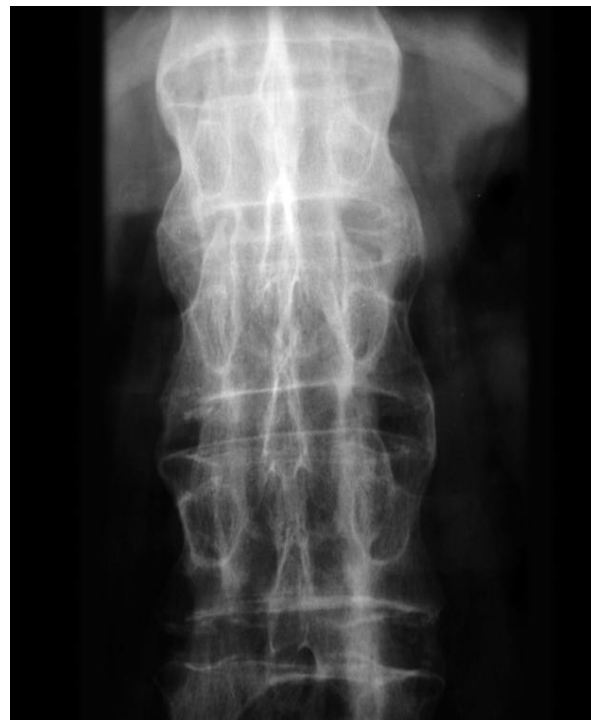
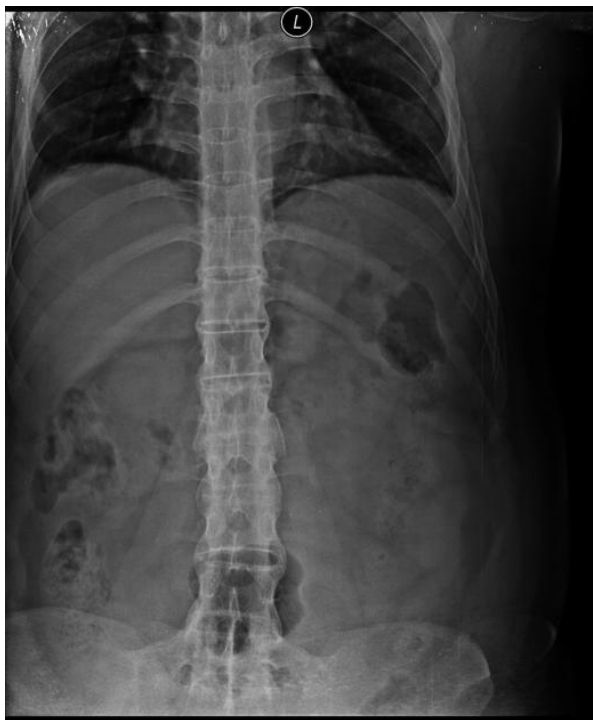**Fusión de elementos
posteriores**



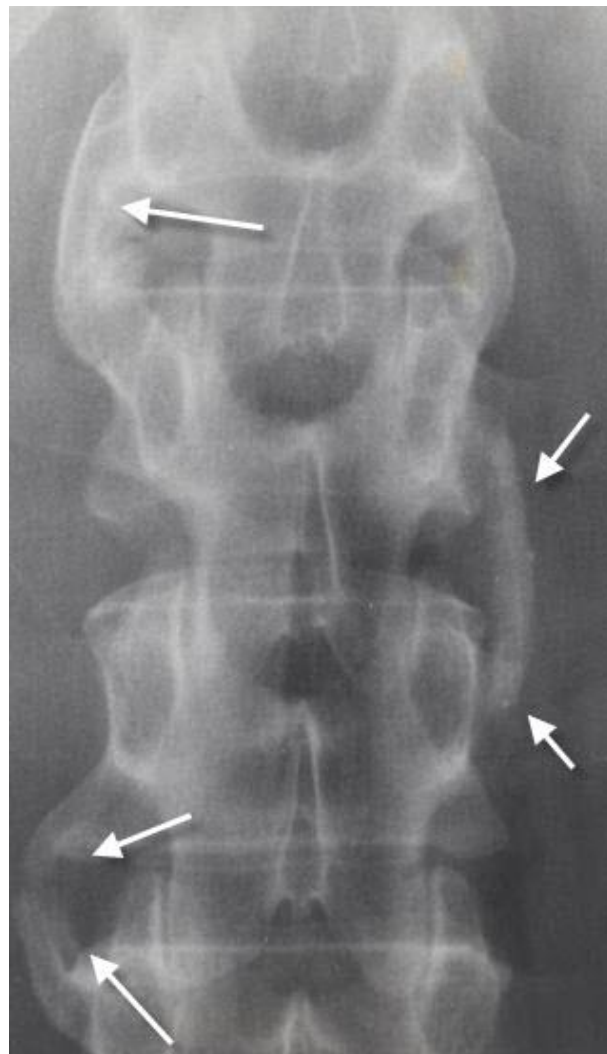
sindesmofitos

Espondilitis anquilosante



Columna en “caña de bambú”

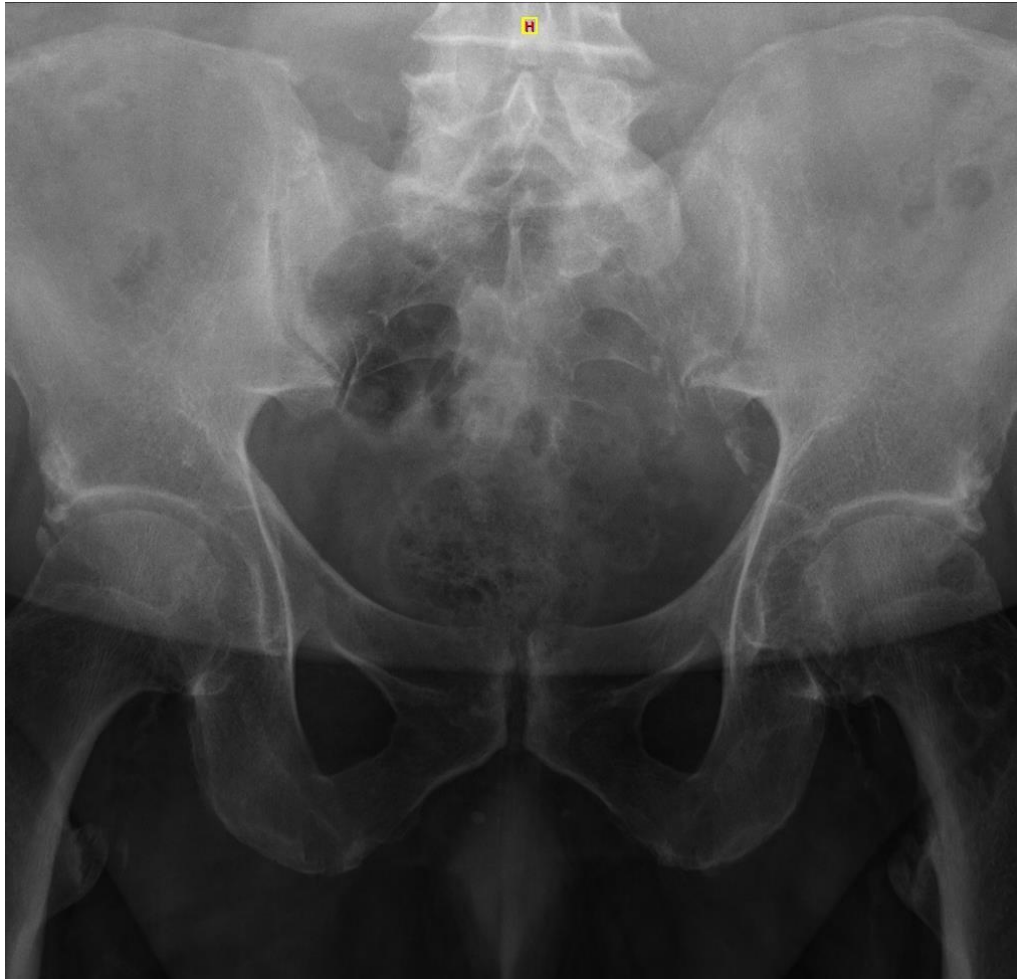



Espondiloartropatía psoriásica

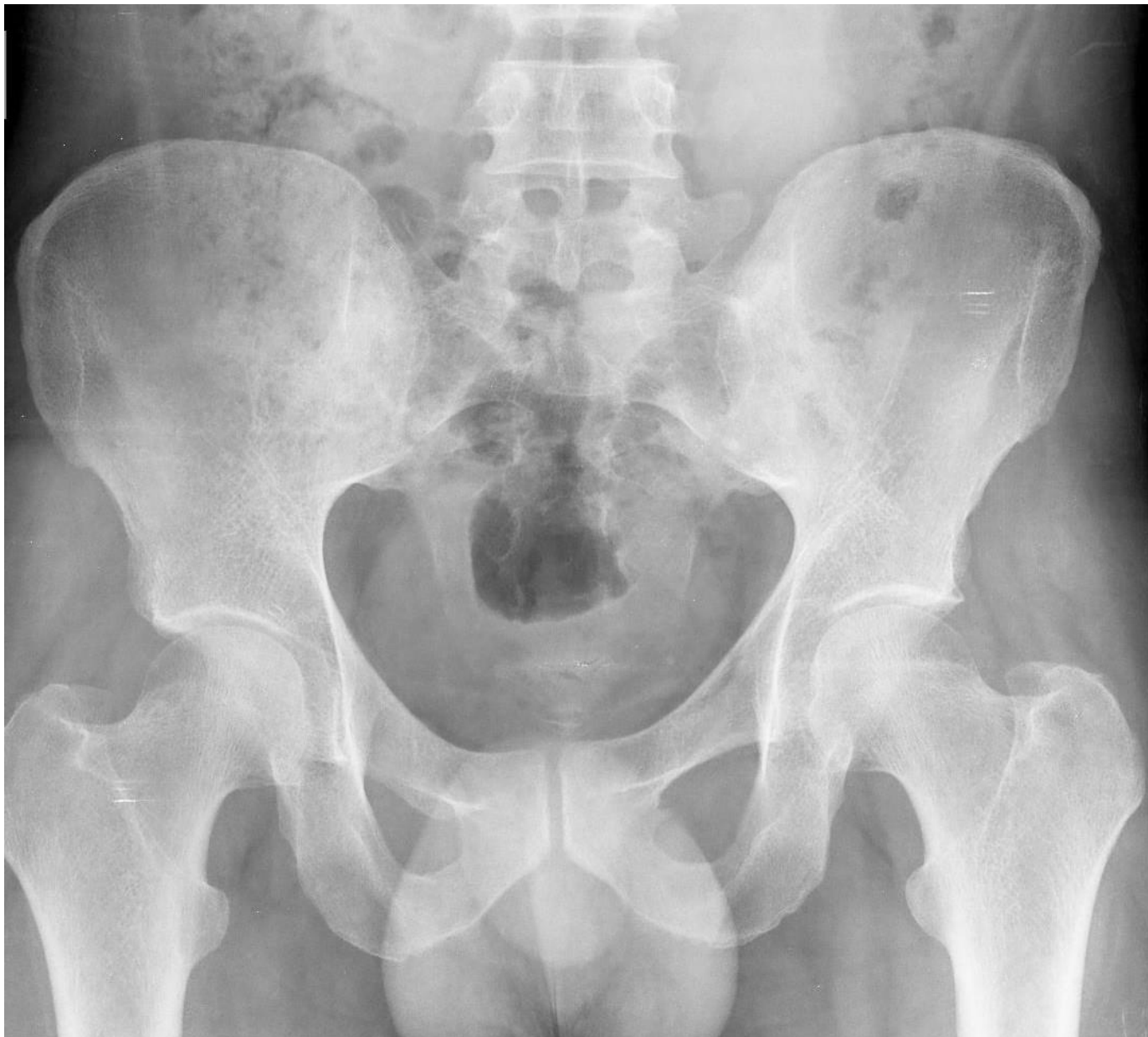Sindesmofitos:

- más groseros
- asimétricos



Espondiloartropatía psoriásica

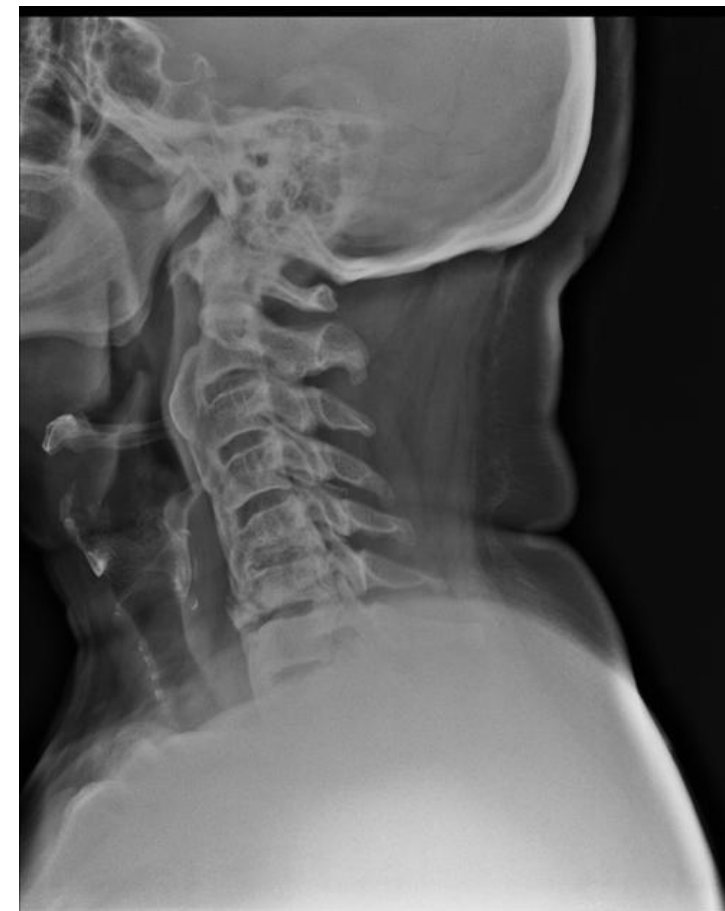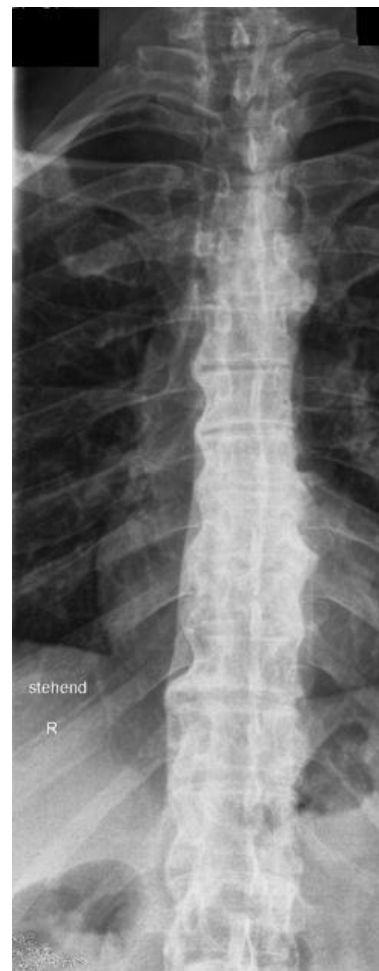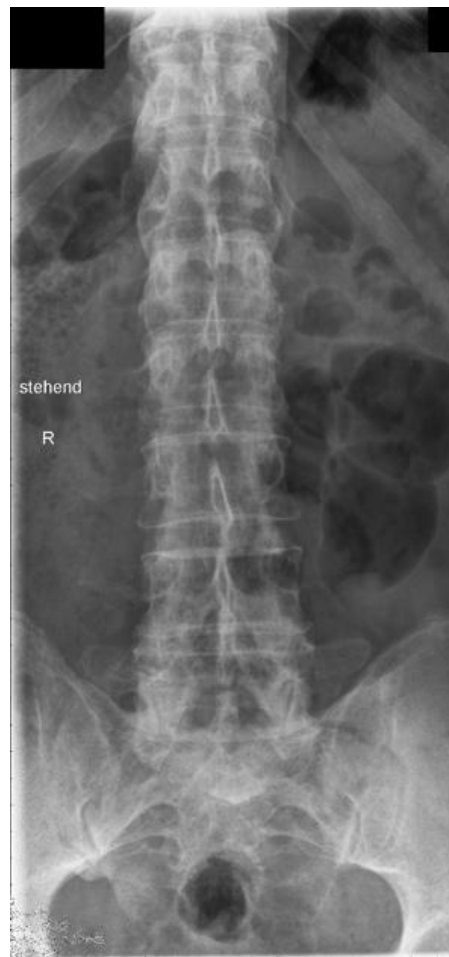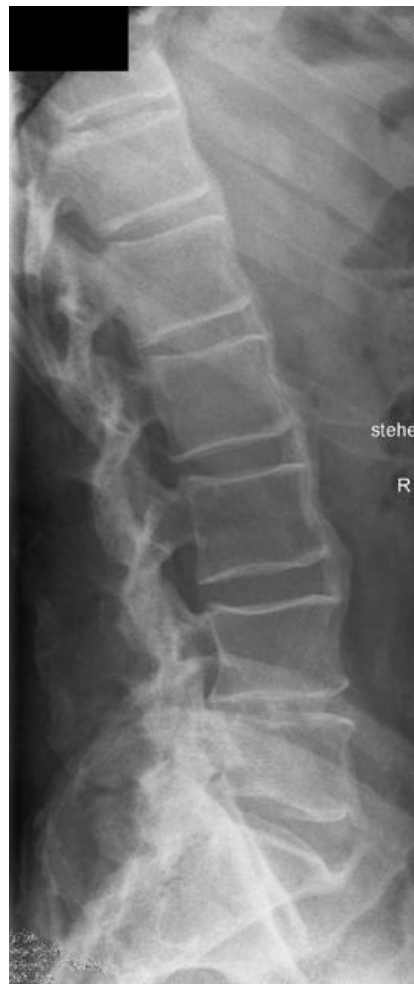Sacroileitis



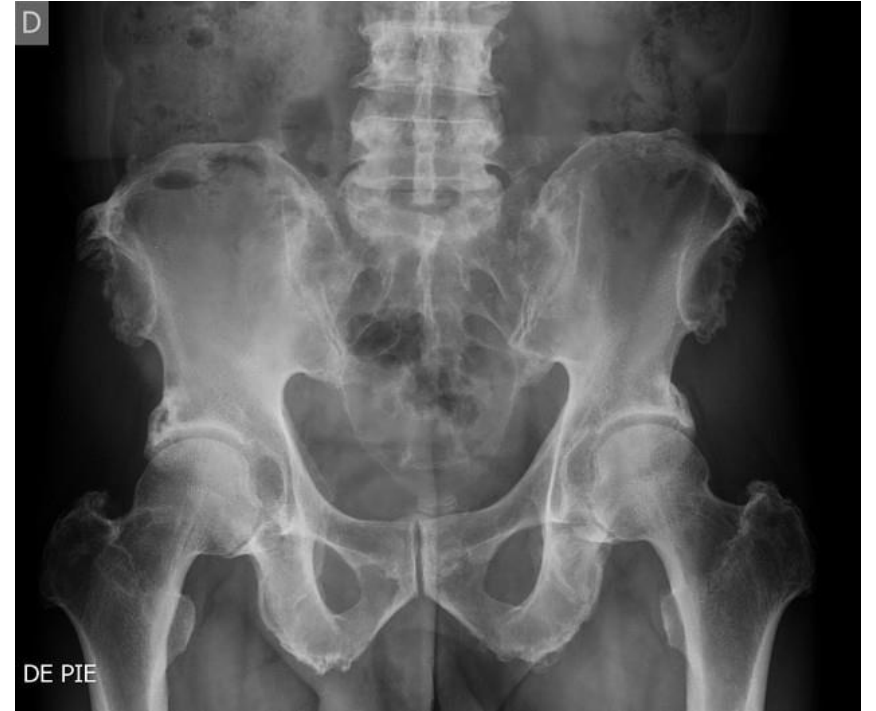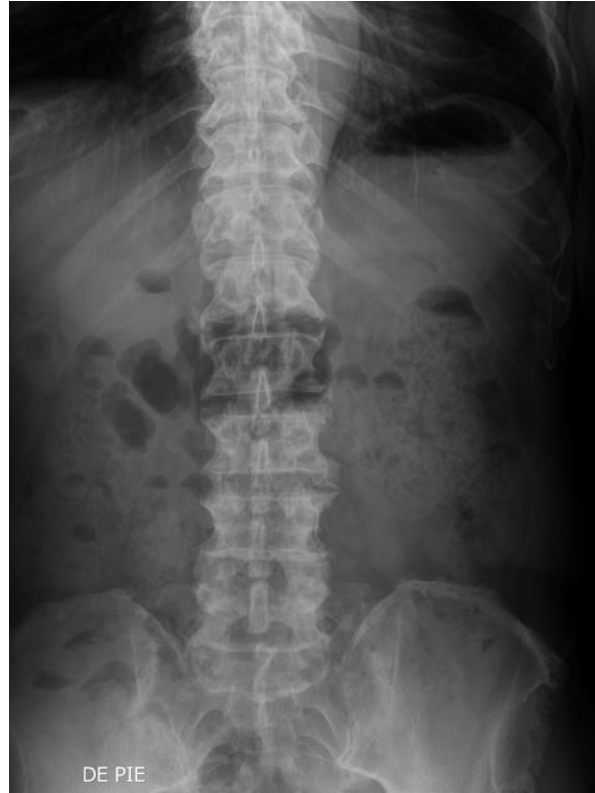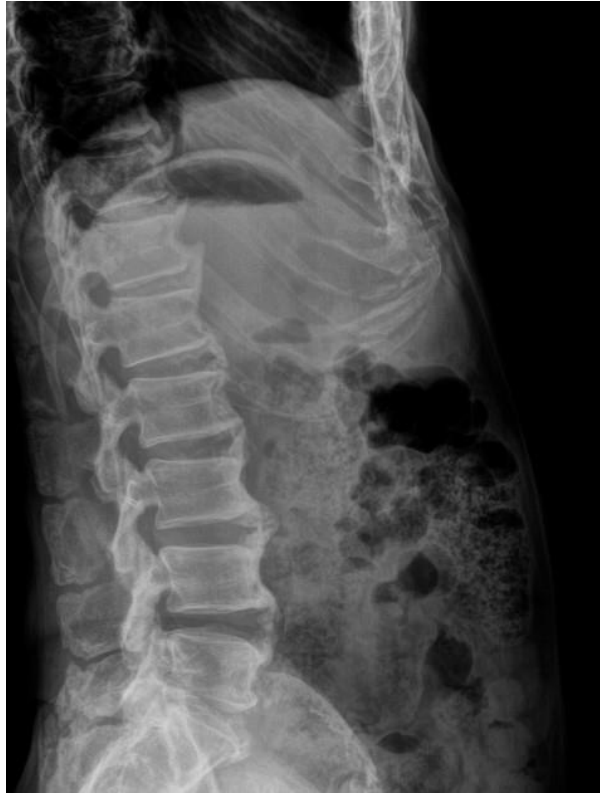Espondilitis anquilosante

**Sacroileitis avanzada
(fusión/anquilosis)**

DISH (hiperostosis vertebral difusa)



DISH



Reuma

Primària



GRACIAS

Torn de preguntes

